

МИНИСТЕРСТВО ЗДРАВООХРАНЕНИЯ РЕСПУБЛИКИ БЕЛАРУСЬ

УТВЕРЖДАЮ
Первый заместитель Министра

Е.Л. Богдан
«26» 05 2026 г.
Регистрационный №017-0426

**МЕТОД ОПРЕДЕЛЕНИЯ ВЕРОЯТНОСТИ РЕЦИДИВИРОВАНИЯ
ХРОНИЧЕСКОГО ЦИСТИТА У ЖЕНЩИН**

(инструкция по применению)

УЧРЕЖДЕНИЕ-РАЗРАБОТЧИК: учреждение образования
«Гомельский государственный медицинский университет»

АВТОРЫ: д.м.н., доцент Симченко Н.И., Лемтюгов М.Б., к.б.н., доцент
Зиновкин Д.А.

Гомель, 2026

В настоящей инструкции по применению (далее – инструкция) изложен метод оценки вероятности рецидивирования хронического цистита у женщин посредством выявления варикозного расширения вен таза путем применения ультразвукового дуплексного сканирования вен малого таза в сочетании с морфологическим исследованием биоптатов мочевого пузыря. Метод может быть использован в комплексе медицинских услуг направленных на медицинскую профилактику рецидивов хронического цистита.

Метод, изложенный в настоящей инструкции, предназначен для врачей-урологов, врачей общей практики и иных врачей-специалистов организаций здравоохранения, оказывающих медицинскую помощь пациентам с хроническим циститом (N30.2-N30.9) в амбулаторных условиях, и (или) условиях дневного пребывания и (или) стационарных условиях.

1. Показания к применению

Хронические циститы (N30.2-30.9), сопровождающиеся симптомами (одним или несколькими):

- боли в нижних отделах живота или уретре;
- боли и (или) рези и жжение при мочеиспускании и (или) после;
- учащенное мочеиспускание, частые позывы на мочеиспускание;
- лабораторные критерии (лейкоцитурия, бактериурия);
- положительный/отрицательный бактериологический посев мочи.

2. Противопоказания к применению

Беременность, роды и послеродовой период (O00-O99).

3. Перечень необходимых изделий медицинской техники и изделий медицинского назначения

- ультразвуковой аппарат (конвексный датчик с рабочими частотами от 3 до 7 МГц и внутриволновой датчик 4-9 МГц);
- цистоскоп с биопсийными щипцами;
- контейнер для транспортировки биологического материала;
- 10% нейтральный забуференный формалин (рН 7.4);
- гистологические кассеты;
- аппарат для гистологической проводки;
- спирт этиловый либо изопропиловый;
- ксилол;
- парафин гистологический;
- аппарат для заливки гистологических блоков;
- микротом;
- стекла предметные;
- стекла покровные;
- набор красителей для окраски гематоксилином и эозином;
- монтирующая среда для покрытия предметных стекол;
- микроскоп проходящего света для исследования.

4. Технология осуществления метода

Метод, изложенный в данной инструкции, реализуется в несколько этапов.

Этапы

4.1. Проведение ультразвукового дуплексного сканирования вен таза

Выполняется ультразвуковое дуплексное сканирование вен малого таза общепринятым методом. Наличие диаметра вены 5 мм и более в любом венозном сплетении малого таза и ретроградного кровотока свидетельствует о наличии варикозного расширения вен таза.

4.2. Получение и проведение биопсии мочевого пузыря

При проведении цистоскопии общепринятым методом, выполняется биопсия мочевого пузыря из визуализированных очагов воспаления или области треугольника Льюто, как наиболее подверженной воспалению области мочевого пузыря и дна мочевого пузыря с целью контроля состояния слизистой мочевого пузыря.

4.3. Пробоподготовка биоптатов мочевого пузыря

Полученные биоптаты фиксируются в 10% нейтральный забуференный формалин (рН 7.4) в течении 24 часов. После чего проводится фиксация в возрастающих концентрациях изопропилового либо этилового спирта, ксилола и двух порций парафина с использованием гистопроцессора. Биоптаты заливаются парафином в гистологические блоки, из которых на микротоме получают срезы толщиной 5-10 мкм, которые окрашивают гематоксилином и эозином по стандартной методике.

4.4. Микроскопия биоптатов мочевого пузыря

При помощи светового микроскопа на увеличении x40, 100 и 200 проводится морфологическое исследование, при котором оценивается: наличие отека стромы с полнокровием и значительным расширением просвета вен, наличие в просвете сосудов стаза и сладжей, наличие и степень лимфоидной инфильтрации, наличие акантотических тяжей и плоскоклеточной метаплазии.

4.5. Оценка полученных данных (проводится в соответствии с алгоритмом оценки вероятности рецидивирования хронического

цистита у женщин, приложение 1)

4.5.1. Наличие у пациента расширения вен малого таза диаметром 5 мм и более, наличие каудального кровотока (рефлюкса) по данным ультразвукового дуплексного сканирования вен малого таза в сочетании с наличием лимфоидной инфильтрацией, акантотическими тяжами, венозным полнокровием и стазом по результатам морфологического исследования биоптатов мочевого пузыря целесообразно считать высокой вероятностью рецидивирования хронического цистита.

4.5.2. Отсутствие у пациента расширения вен малого таза (диаметр вен менее 5 мм), отсутствие каудального кровотока (рефлюкса) по данным ультразвукового дуплексного сканирования вен малого таза в сочетании с наличием лимфоидной инфильтрацией, акантотическими тяжами, венозным полнокровием и стазом по результатам морфологического исследования биоптатов мочевого пузыря целесообразно считать низкой вероятностью рецидивирования хронического цистита.

4.5.3. Наличие у пациента расширения вен малого таза диаметром 5 мм и более, наличие каудального кровотока (рефлюкса) по данным ультразвукового дуплексного сканирования вен малого таза в сочетании с отсутствием лимфоидной инфильтрации, акантотических тяжей, венозного полнокровия и стаза по результатам морфологического исследования биоптатов мочевого пузыря целесообразно считать отсутствием вероятности рецидивирования хронического цистита с наличием варикозного расширения вен таза.

4.5.4. Отсутствие у пациента расширения вен малого таза (диаметр вен менее 5 мм), отсутствие каудального кровотока (рефлюкса) по данным ультразвукового дуплексного сканирования вен малого таза в сочетании с отсутствием лимфоидной инфильтрацией, акантотических тяжей, венозного полнокровия и стаза по результатам морфологического

исследования биоптатов мочевого пузыря целесообразно считать отсутствием вероятности рецидивирования хронического цистита с отсутствием варикозного расширение вен таза.

5. Принятие управленческого решения (проводится в соответствии с алгоритмом оценки вероятности рецидивирования хронического цистита у женщин, (приложение 1).

При наличии высокой вероятности рецидивирования хронического цистита целесообразно лечение заболевания «Другие хронические циститы» (N30.2)» в соответствии с Клиническим протоколом «Диагностика и лечение пациентов (взрослое население) с урологическими заболеваниями при оказании медицинской помощи в амбулаторных и стационарных условиях районных, областных и республиканских организаций здравоохранения Республики Беларусь», утвержденным приказом Министерства здравоохранения Республики Беларусь от 22 сентября 2011 № 920 и лечение заболевания «Варикозное расширение вен таза (I86.3)» в соответствии с Клиническим протоколом «Диагностика и лечение пациентов с хроническими заболеваниями вен (взрослое население)» утвержденным постановлением Министерства здравоохранения Республики Беларусь от 21 июня 2022 г. № 55.

При наличии низкой вероятности рецидивирования хронического цистита целесообразно лечение заболевания «Другие хронические циститы (N30.2)» в соответствии с Клиническим протоколом «Диагностика и лечение пациентов (взрослое население) с урологическими заболеваниями при оказании медицинской помощи в амбулаторных и стационарных условиях районных, областных и республиканских организаций здравоохранения Республики Беларусь»,

утвержденным приказом Министерства здравоохранения Республики Беларусь от 22 сентября 2011 № 920.

При отсутствии вероятности рецидивирования хронического цистита с наличием варикозного расширения вен таза целесообразно лечение заболевания «Варикозное расширение вен таза (I86.3)» согласно Клинического протокола «Диагностика и лечение пациентов с хроническими заболеваниями вен (взрослое население)» утвержденного постановлением Министерства здравоохранения Республики Беларусь от 21 июня 2022 г. № 55.

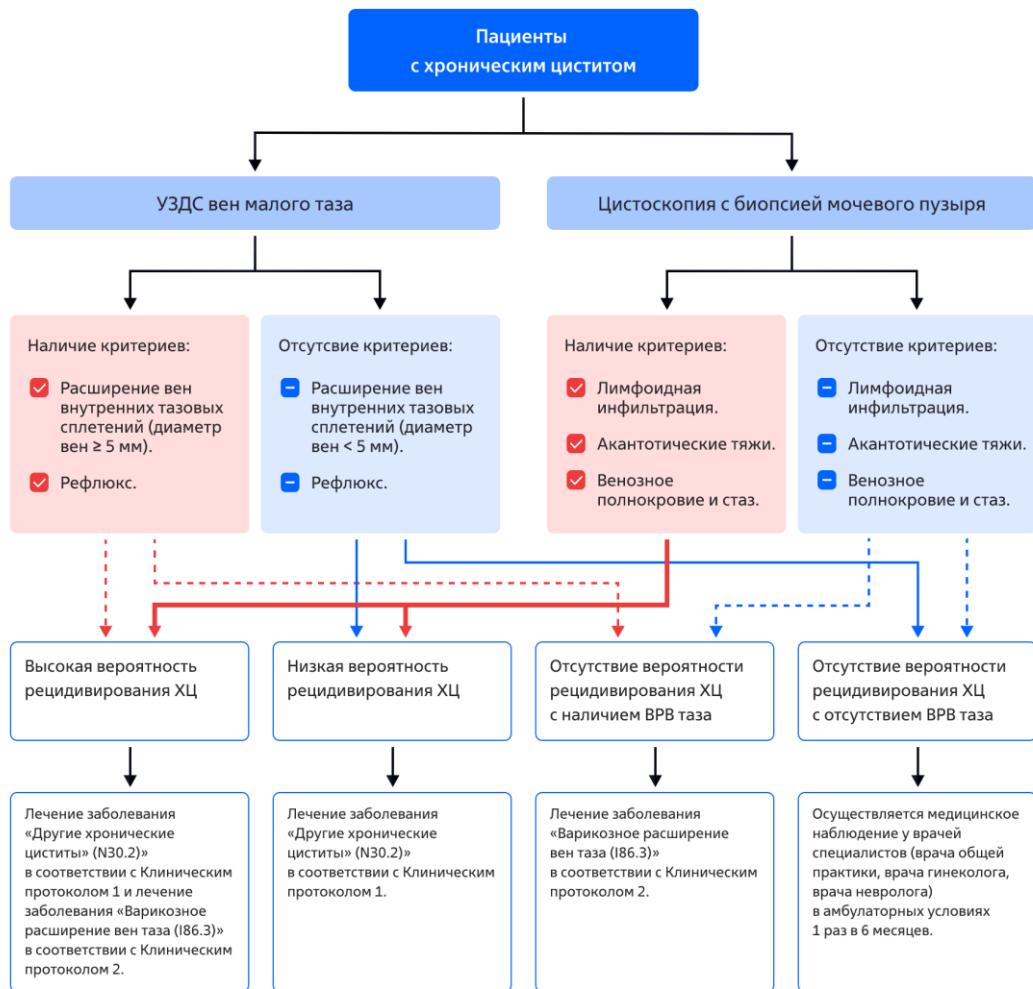
При отсутствии вероятности рецидивирования хронического цистита с отсутствием варикозного расширения вен таза целесообразно медицинское наблюдение у врачей специалистов (врача общей практики, врача гинеколога, врача невролога) в амбулаторных условиях 1 раз в 6 месяцев.

6. Перечень возможных осложнений или ошибок

Осложнений при применении данного метода не ожидается. Ошибки могут отмечаться при нарушении технологии получения биологического материала мочевого пузыря, несоблюдении правил и сроков хранения биоматериалов, нарушении технологии метода фиксации и окраски.

Приложение 1
к инструкции по
применению «Метод
определения вероятности
рецидивирования
хронического цистита у
женщин»

Алгоритм оценки вероятности рецидивирования хронического цистита у
женщин



УЗДС — ультразвуковое дуплексное сканирование.
ВРВ — варикозное расширение вен.
ХЦ — хронический цистит.

Клинический протокол 1: Клинический протокол «Диагностика и лечение пациентов (взрослое население) с урологическими заболеваниями при оказании медицинской помощи в амбулаторных и стационарных условиях районных, областных и республиканских организаций здравоохранения РБ», утвержденным приказом МЗ РБ от 22 сентября 2011 № 920.

Клинический протокол 2: Клинический протокол «Диагностика и лечение пациентов с хроническими заболеваниями вен (взрослое население)» утвержденного постановлением МЗ РБ от 21 июня 2022 г. № 55.

ОБОСНОВАНИЕ ЦЕЛЕСООБРАЗНОСТИ ПРАКТИЧЕСКОГО ПРИМЕНЕНИЯ МЕТОДА ОПРЕДЕЛЕНИЯ ВЕРОЯТНОСТИ РЕЦИДИВИРОВАНИЯ ХРОНИЧЕСКОГО ЦИСТИТА У ЖЕНЩИН

Хронический цистит (ХРЦ) является распространенным заболеванием среди женщин репродуктивного возраста [1, 2]. Риск развития хронического цистита у женщин в 14 раз выше чем у мужчин, что в первую очередь обусловлено анатомо-физиологическими особенностями женского организма [1, 3, 4]. Наиболее частыми клиническими проявлениями хронического цистита являются болевой синдром и дизурия, которые могут сохраняться даже после эррадикации возбудителя, нормализации лабораторных анализов мочи и существенно снижают качество жизни пациентов с ХРЦ [5, 6].

Зачастую впервые манифестируя, острый неосложненный цистит, несмотря на проводимое лечение переходит в хроническую форму, а результаты лечения остаются неудовлетворительными [2, 7]. Это связано с тем, что на фоне длительно текущего инфекционно-воспалительного процесса в стенке мочевого пузыря имеет место незавершенный процесс регенерации уротелия в условиях нарушенного тканевого гемостаза при остром цистите, что способствует морфологическим изменениям в слизистой оболочке мочевого пузыря и переходу данного заболевания в хроническую форму [5, 8, 9, 10].

В патогенезе хронического цистита важная роль принадлежит нарушению микроциркуляции, гипоксии тканей и транзиторной дисфункции иммунной системы [8]. Одной из причин вышеуказанных нарушений является венозное тазовое полнокровие (венозная тазовая конгестия, тазовый конгестивный синдром, синдром тазового венозного полнокровия, тазовый венозный стаз). Данное заболевание характеризуется расширением тазовых вен и недостаточностью их

клапанного аппарата, что в свою очередь вызывает нарушение оттока и застой венозной крови в венозных сплетениях малого таза и промежности [11, 13, 14]. Согласно современным данным, существует три типа варикозного расширения вен малого таза: магистральный, рассыпной и сочетанный (тотальный) [12]. При этом диаметр вены более 5 мм любого венозного сплетения малого таза свидетельствует о наличии венозной тазовой конгестии [11, 12]. По результатам исследований ряда авторов до 87% воспалительных заболеваний органов малого таза обусловлено варикозным расширением вен малого таза [11, 15].

В литературе на данный момент достаточно данных о роли венозного тазового полнокровия в патогенезе синдрома хронической тазовой боли, однако практически нет информации о влиянии тазовой венозной конгестии и морфологических изменений слизистой мочевого пузыря на клиническое течение хронического цистита [3, 11, 16, 17, 18].

Основными методами диагностики венозного тазового полнокровия являются ультрасонография, венография, компьютерная томография, магнитно-резонансная томография и лапароскопия (Desimpelaere J. Н. и соавторы 1999 г) [11]. Однако одна часть этих методов (венография и лапароскопия) инвазивна и имеет ряд недостатков, а другая (компьютерная и магнитно-резонансная томография) дорогостоящие.

Обязательным методом диагностики хронического цистита является биопсия мочевого пузыря, где биоптаты мочевого пузыря подвергаются морфологическому исследованию. Основными гистологическими критериями хронического цистита являются лимфоидная инфильтрация, акантические тяжи, плоскоклеточная метаплазия (с кератинизацией или без) и кератогиалиновая дистрофия [1, 17, 19].

Полученные нами данные показали наличие прямых корреляционных связей между лимфоидной инфильтрацией и

полнокровием сосудов в биоптатах, лимфоидной инфильтрацией и венозной тазовой конгестией, а также полнокровием сосудов и венозной тазовой конгестией, что говорит о влиянии синдрома тазового венозного полнокровия на морфологические изменения, клиническое течение и риски рецидивирования хронического цистита [20]. Таким образом – лимфоидная инфильтрация, венозное полнокровие сосудов в слизистой мочевого пузыря и венозная тазовая конгестия являются основными диагностическими и прогностическими факторами наличия хронического цистита и риска рецидивирования [20].

Выше изложенное позволяет сделать вывод о целесообразности оценки вероятности рецидивирования хронического цистита у женщин путем ультразвукового дуплексного сканирования венозных сплетений таза (с целью выявления синдрома тазового венозного полнокровия) в сочетании с биопсией мочевого пузыря и последующим морфологическим исследованием биоптатов.

Список использованных источников:

1. Ibishev Kh.S., Krakhotkin D.V., Mamedov E.A., Mantsov A.A., Mamedov V.K., Ibisheva A.Kh. Importance of immunotherapy in the treatment of recurrent cystitis. *Vestn. Urol.* 2021;9(1):87-94. (In Russ.). doi:10.21886/2308-6424-2021-9-1-87-94.

2. Bader M.S., Loeb M., Leto D., Brooks A.A. Treatment of urinary tract infections in the era of antimicrobial resistance and new antimicrobial agents. *Postgrad Med.* 2020;132(3):234–250. doi:10.1080/00325481.2019.1680052.

3. McKertich K, Hanegbi U. Recurrent UTIs and cystitis symptoms in women. *Aust J Gen Pract.* 2021;50(4):199-205. doi:10.31128/AJGP-11-20-5728.

4. Zakharenkova T.N., Lashkevich E.L., Lakudas E.L. Risk factors for neonatal intrauterine infection in pregnant women with urogenital infection. *Health and Ecology Issues.* 2021;18(3):72-79. (In Russ.) doi:10.51523/2708-6011.2021-18-3-9.

5. Foxman B., Somsel P., Tallman P., Gillespie B., Raz R. et al. Urinary tract infection among women aged 40 to 65: behavioral and sexual risk factors. *J. Clin. Epidemiol.*, 2001;54(7):710–718.

6. Neymark A.I., Razdorskaya M.V., Oberemok P.A. Treatment of recurrent cystitis and the prevention of its relapse in women. *Experimental and clinical urology*. 2019;(2):92-96. (In Russ.). doi: 10.29188/2222-8543-2019-11-2-92-96.

7. Kulchavenya E.V., Shevchenko S.Yu., Kholtochin D.P. Recurrent cystitis in women: principles of rational therapy. *Meditsinskiy Sovet*. 2022;16(5):128–134. (In Russ.) doi:10.21518/2079-701X-2022-16-5-128-134.

8. Yakovets E.A., Chudnovets I.Yu., Trutnev V.P., Yunusov I.R. Determination of tactics for the treatment of patients with chronic cystitis complicated by bladder leukoplakia. *Pharmacology & Pharmacotherapy*. 2022;(4): 34–38. (In Russ.) doi:10.46393/27132129_2022_4_34 9. Shormanov I.S., Bol'shakov V.A. Optimizing the treatment of chronic recurrent cystitis in women. *Urology reports*. 2017;7(1S):134-135. (In Russ.).

10. Lazarenko, V.A., Bobrovskaya, E.A., Lipatov, V.A., Ivanov, I.S. Functional activity of endothelium in the systemic and local blood flow in patients with obliterating atherosclerosis and restenosis after femoropopliteal bypass surgery. *Avicenna Bulletin*. 2023;4:478–87. (In Russ.).doi:10.25005/2074-0581-2023-25-4-478-487.

11. Belova A.N., Krupina V.N. Chronic pelvic pain. Moscow: Antidor; 2007. (In Russ.).

12. Volkov A.E. Echosemiotics of varicose veins of the small pelvis. *Echography*. 2000;1(1):55-59. (In Russ.).

13. Taylor H.C., Jr. Vascular congestion and hyperemia; their effect on function and structure in the female reproductive organs; the clinical aspects of the congestion-fibrosis syndrome. *Am J Obstet Gynecol*. 1949;57(4):637–653. doi: 10.1016/0002-9378(49)90704-8.

14. Cockey CD. Connection between varicose veins and chronic pelvic pain. *AWHONN Lifelines*. 2005 Jun;9(3):211. doi:10.1111/j.1552-6356.2005.tb00811.x.

15. Rymashevskij N.V, Markina V.V., Volkov A.E., Kazarin M.S., Karnushin E.I., Gazdieva Z.M., Okorokov A.A. Varicosity and recurrent pelvic phlebitis in women. Rostov-on-Don; 2000. (In Russ.).

16. Udalov KV, Tityaev II, Aizikovich BI, Morozov DV. Causes of medical errors in the treatment of chronic cystitis in women. *Vestnik Forensic Medicine*. 2021;T.10,3:29-33. (In Russ.).

17. Tityaev II, Udalov KV, Aizikovich BI, Savchenko SV, Morozov DV. Morphological assessment of the mucous membranes of the bladder and vagina in chronic cystitis in women. *Journal of Siberian Medical Sciences*. 2021;2:56–64. (In Russ.).

18. Antropova E.Yu., Sharafutdinov B.M., Mazitova M.I. et al. Pelvic congestion syndrome is an interdisciplinary issue. *Russian Journal of Woman*

and Child Health. 2021;4(4):346–350 (in Russ.). doi: 10.32364/2618-8430-2021-4-4-346-350.

19. Lemtygov MB. The role of vaginal ectopia of the external urethral orifice in the development of morphologic changes of the bladder mucosa in women. Health and Ecology Issues. 2024;21(2):46–53. doi.org/10.51523/2708-6011.2024-21-2-06.

20. Lemtygov M.B, Simchenko N.I., Zinovkin D.A. Clinical and Morphologic Features of the Course of Chronic Recurrent Cystitis in Women. Reproductive Health Eastern Europe. 2024;14(6):760-771.