

**МИНИСТЕРСТВО ЗДРАВООХРАНЕНИЯ
РЕСПУБЛИКИ БЕЛАРУСЬ**

УТВЕРЖДАЮ
Первый заместитель Министра
Д. Л. Пиневиц
30.10.2018 2018 г.
Регистрационный № 145 – 1118



**МЕТОД МЕДИЦИНСКОЙ ПРОФИЛАКТИКИ ОСЛОЖНЕНИЙ
ВТОРОГО ПЕРИОДА РОДОВ С ПРИМЕНЕНИЕМ ИНТРАПАРТАЛЬНОГО
УЛЬТРАЗВУКОВОГО ИССЛЕДОВАНИЯ**

инструкция по применению

УЧРЕЖДЕНИЕ-РАЗРАБОТЧИК: УО «Гомельский государственный
медицинский университет»

АВТОРЫ: доц., канд. мед. наук Т. Н. Захаренкова, В. Н. Калачев

Гомель 2018

**МИНИСТЕРСТВО ЗДРАВООХРАНЕНИЯ
РЕСПУБЛИКИ БЕЛАРУСЬ**

УТВЕРЖДАЮ

Первый заместитель министра

_____ Д. Л. Пиневиц

30.11.2018

Регистрационный № 145-1118

**МЕТОД МЕДИЦИНСКОЙ ПРОФИЛАКТИКИ ОСЛОЖНЕНИЙ
ВТОРОГО ПЕРИОДА РОДОВ С ПРИМЕНЕНИЕМ ИНТРАПАРТАЛЬНОГО
УЛЬТРАЗВУКОВОГО ИССЛЕДОВАНИЯ**

инструкция по применению

УЧРЕЖДЕНИЕ-РАЗРАБОТЧИК: УО «Гомельский государственный
медицинский университет»

АВТОРЫ: доц., канд. мед. наук Т. Н. Захаренкова, В. Н. Калачев

Гомель 2018

В настоящей инструкции по применению (далее — инструкция) изложен метод медицинской профилактики осложнений второго периода родов с применением ультразвукового исследования, который может быть использован в комплексе медицинских услуг роженицам. Его применение позволяет выбрать оптимальный и наименее травматичный способ родоразрешения и снизить число материнских и неонатальных осложнений.

ОБЛАСТЬ ПРИМЕНЕНИЯ

Инструкция предназначена для врачей-акушеров-гинекологов, оказывающих медицинскую помощь в стационарных условиях организаций здравоохранения.

ПЕРЕЧЕНЬ НЕОБХОДИМОГО ОБОРУДОВАНИЯ, РЕАКТИВОВ, СРЕДСТВ, ИЗДЕЛИЙ МЕДИЦИНСКОЙ ТЕХНИКИ

1. Аппарат для ультразвуковой диагностики, оснащенный конвексным датчиком с рабочей частотой не менее 3,5 МГц.
2. Расходные материалы для выполнения интрапартального ультразвукового исследования (ИПУЗИ): ультразвуковой гель, перчатки, чехол для датчика.

ПОКАЗАНИЯ К ПРИМЕНЕНИЮ

Второй период родов при одноплодной, доношенной беременности, головном предлежании.

ПРОТИВОПОКАЗАНИЯ ДЛЯ ПРИМЕНЕНИЯ

Отсутствуют.

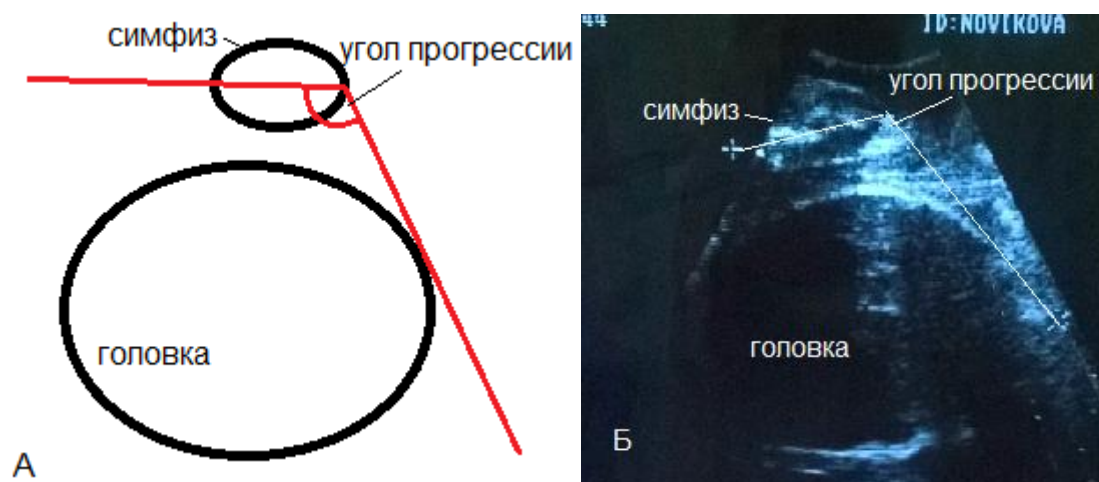ОПИСАНИЕ ТЕХНОЛОГИИ ИСПОЛЬЗОВАНИЯ МЕТОДА

Метод, изложенный в настоящей инструкции, предполагает динамическое наблюдение за продвижением плода по родовому каналу во втором периоде родов при помощи интрапартальной сонографии. Исследование проводится в несколько этапов.

1 этап. Ультразвуковое исследование при полном открытии шейки матки

При появлении у роженицы ощущения потуг или произвольных потуг производится вагинальный осмотр, при котором определяется полное открытие шейки матки. Непосредственно в предродовой палате проводится ИПУЗИ в положении роженицы на спине со слегка согнутыми в тазобедренных и коленных суставах и разведенными ногами, при этом стопы роженицы опираются на кровать. Допустимо только отведение ноги в сторону с некоторым сгибанием ее в коленном суставе. Исследование проводится вне потуги или схватки при опорожненном мочевом пузыре. После помещения ультразвукового датчика конвексного типа со звукопроводящим гелем на рабочей поверхности в защитный чехол датчик устанавливается на половой губе (транслабиально) или на промежности (трансперинеально) в сагиттальной плоскости так, чтобы на

сонограмме одновременно находились нижний полюс головки плода и середина симфиза в продольном сечении (рисунок). Важно получить изображение именно середины симфиза, на что укажут более плотные срединные структуры лонного сочленения.



а) схематическое изображение; б) сонограмма

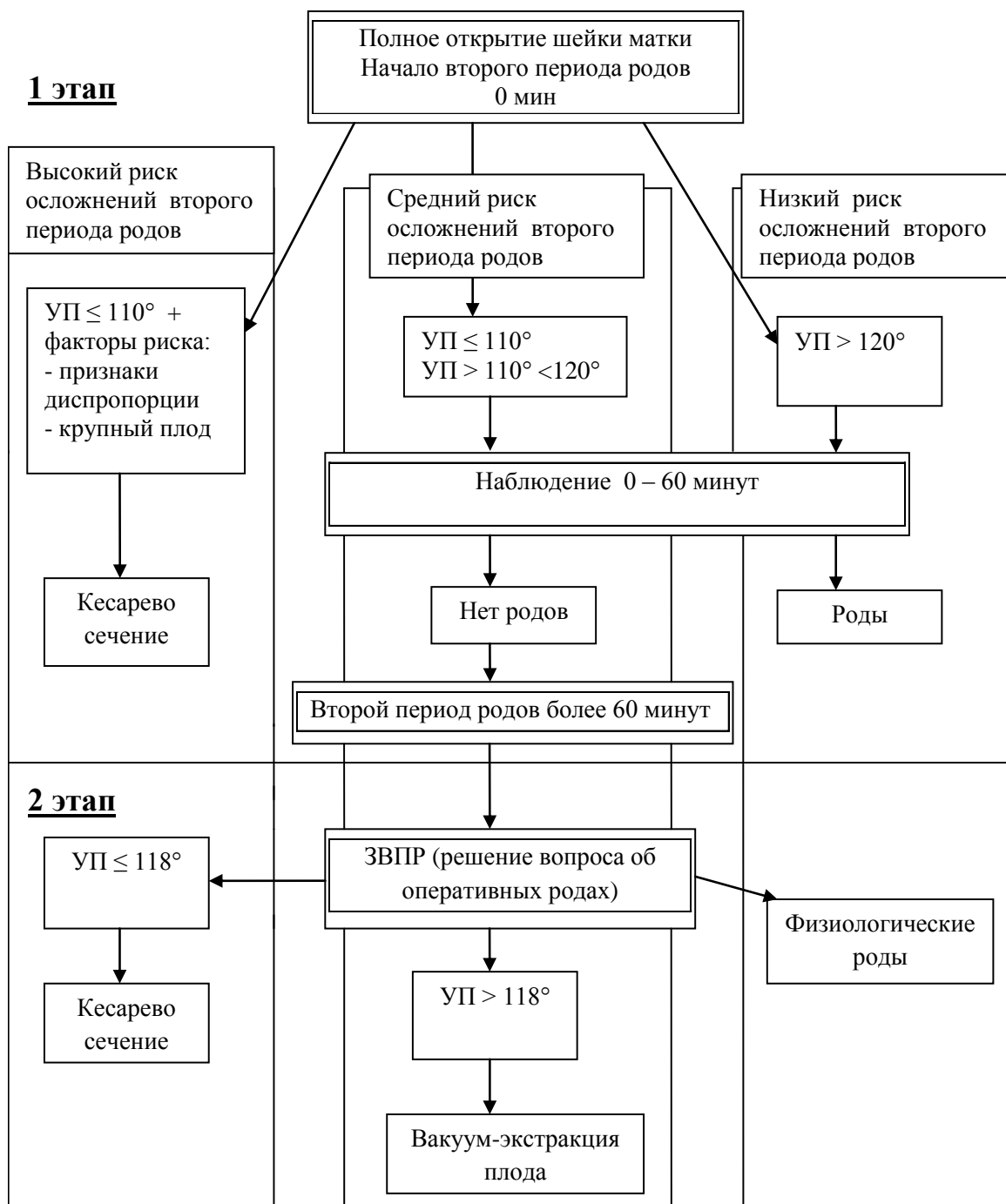
Рисунок — Построение угла прогрессии

При помощи аппаратной функции измерения углов на фиксированной сонограмме производится расчет «угла прогрессии». Для этого между калиперами проводится 2 линии: первая соответствует наиболее удаленным точкам на продольном сечении симфиза (соответствует продольному размеру симфиза); вторая проводится от нижнего края симфиза к головке плода по касательной в направлении ее нижнего полюса. Касательная проводится не к мягким тканям головки, а к костям черепа. Полученный результат в виде градусов фиксируется. Учитывая, что головка плода в момент потуги совершает поступательно-возвратные движения, «угол прогрессии» изменяется вне схватки и потуги. Исследование выполняется в течение 1–2 мин.

2 этап. Ультразвуковое исследование через 60 мин от момента полного открытия шейки матки

Исследование проводится также в положении роженицы лежа на спине с разведенными и согнутыми в тазобедренных и коленных суставах ногами, при этом стопы роженицы опираются на кровать. Ультразвуковой датчик с гелем на рабочей поверхности помещается в защитный чехол и размещается на половой губе или промежности. После обзорной сонографии изображение головки плода и симфиза роженицы фиксируются одновременно в сагиттальной плоскости. Производится построение «угла прогрессии» между линией, соответствующей максимальной длине симфиза, и линией, проведенной касательно к черепу плода в направлении нижнего полюса. Результат фиксируется. Полученные данные используются для выработки тактики дальнейшего ведения родов, а также выбора более оптимального способа оперативного родоразрешения.

Алгоритм профилактики осложнений второго периода родов с применением интрапаритального ультразвукового исследования:



УП – угол прогрессии;

ЗВПР – затянувшийся второй период родов.

ПЕРЕЧЕНЬ ВОЗМОЖНЫХ ОСЛОЖНЕНИЙ ИЛИ ОШИБОК ПРИ ВЫПОЛНЕНИИ И ПУТИ ИХ УСТРАНЕНИЯ

Значения «угла прогрессии» малоинформативны при наличии персистирующего заднего вида затылочного предлежания.

ОБОСНОВАНИЕ ЦЕЛЕСООБРАЗНОСТИ ПРАКТИЧЕСКОГО ПРИМЕНЕНИЯ МЕТОДА

Второй период родов крайне важен для женщины и плода, а его осложнения требуют от врача принятия в экстремальных условиях быстрых решений, связанных с огромной ответственностью. Одно из частых осложнений второго периода — снижение или полная остановка продвижения плода по родовым путям. Данное осложнение ассоциируется с ростом материнской и неонатальной заболеваемости, а также высокой частотой оперативных вмешательств. Отсутствие прогресса в продвижении плода осложняет до 17–20 % всех вагинальных родов. Исследования, направленные на поиск возможности прогнозировать это осложнение, пока остаются малоуспешными, а их результаты не имеют широкого клинического применения. В то же время основными причинами затянувшегося второго периода родов (ЗВПР) считаются диспропорция между головкой плода и тазом матери, слабая родовая деятельность, а также нерациональное ведение родов. При этом серьезные осложнения нередко развиваются и на этапе самого родоразрешения, когда выбор делается или в пользу абдоминального способа путем кесарева сечения, или вагинального — при помощи вакуум-экстракции или акушерских щипцов. И первый, и второй метод родоразрешения требуют от врача определенных навыков и опыта. Как правило, по причине опасения за исход влагалищных родоразрешающих операций предпочтение отдается кесареву сечению. Однако при полном открытии шейки матки и глубоко вставленной в малый таз головке плода кесарево сечение является травматичной и технически сложной операцией с характерными осложнениями, требующей от врача владения способами бережного извлечения головки плода.

Современное акушерство является превентивным и направлено на минимизацию осложнений как для матери, так и для плода, а своевременная и точная диагностика ЗВПР является залогом успешного родоразрешения. Тем не менее, нередко при выборе тактики родоразрешения положение головки плода относительно малого таза матери неоднозначно определяется даже опытными врачами.

Вагинальное исследование, как и несколько столетий назад, является «золотым стандартом» диагностики положения головки плода в малом тазу, но данный метод оценки во многом зависит от опыта исследователя и является субъективным и не точным, а также ассоциируется с повышенным риском восходящего инфицирования (хориоамнионитом и эндометритом) и дискомфортом для пациентки. Выраженный отек на головке плода, конфигурация черепа значительно затрудняют определение уровня стояния головки, нахождение швов и родничков. В исследованиях A. F. Barbera et al. при помощи компьютерных симуляторов было показано, что точность определения уровня стояния головки при вагинальном исследовании, значительно зависит от достигнутого ею уровня. Наименьшая точность наблюдалась как раз при достижении головкой уровня +2 (по ACOG), что соответствует тазовому дну и

является одним из условий успешного инструментального вагинального родоразрешения.

Ультразвуковое исследование (УЗИ) прочно заняло свое место в акушерстве в основном для диагностики в антенатальном периоде. Применение данного метода в родах пока ограничено, но имеет ряд преимуществ, таких как объективность, точность и воспроизводимость. Для интрапартального УЗИ не требуется специальных навыков, используется конвексный датчик. Визуализация предлежащей головки и опорных ориентиров таза предполагает трансперинеальное или транслабиальное расположение датчика. При этом различными исследователями было предложено несколько параметров для оценки прогресса родов и прогноза успешного завершения вагинальных родов. Один из них «угол прогрессии» (angle of progression), который определяется как угол между линией, соответствующей максимальному диаметру симфиза, и линией, проведенной по касательной от нижнего края симфиза до наиболее удаленной точки на головке плода. Данный показатель является легко воспроизводимым и наиболее перспективным для практического применения и позволяет с высокой степенью достоверности прогнозировать исход вагинальных родов. Имеются сообщения, что «угол прогрессии» $>120^\circ$ при затянувшихся родах может служить предиктором успешного завершения родов через естественные родовые пути, в т. ч. инструментального при ЗВПР.

Появление возможности прогнозировать исход родов и своевременно выбирать оптимальный способ родоразрешения стало бы значительным достижением в акушерстве. Многие работы, направленные на поиск факторов риска «трудных» родов, пока малоперспективны. Так, согласно мультицентровому исследованию, проведенному W. D. Fraser et al., при изучении родов у 1862 первородящих женщин были определены следующие факторы риска ЗВПР: рост менее 160 см, возраст более 35 лет, вес более 65 кг, неправильное вставление (чаще всего задний вид затылочного предлежания) и высокое стояние головки плода к моменту полного открытия шейки матки (выше уровня + 2 по АСОG), а также нерациональная эпидуральная анестезия. Однако сами авторы указывают на то, что прогностическая ценность полученных факторов риска составляет не более 58 %, т. е. у 42 % рожениц, имеющих схожую комбинацию факторов риска, роды не будут «трудными». Другие авторы склонны считать факторами риска только низкий рост и большие размеры плода у рожениц.

Особое клиническое значение имеет родоразрешение при головке плода, находящейся в полости малого таза. Чаще предпочтение отдается кесареву сечению. Согласно исследованиям около 6 % всех данных операций у первородящих производится при полном открытии шейки матки, причем около 60 % из них — без попыток инструментального вагинального родоразрешения. Высокая частота кесарева сечения часто объясняется опасениями врачей за исход вагинальных родоразрешающих операций, таких как вакуум-экстракция и акушерские щипцы. Однако при изучении исходов оперативного родоразрешения многие авторы отмечают положительные результаты и преимущества вагинальных родоразрешающих операций в сравнении с экстренным кесаревым сечением при полном открытии шейки матки. Кесарево сечение при полном

открытии шейки матки ассоциируется с повышенной кровопотерей, разрывами нижнего сегмента матки с повреждением сосудов, травмированием мочевого пузыря, мочеточников, кишечника, необходимостью дополнительного продольного разреза на матке, релапаротомией, сепсисом, а также высокой частотой асфиксии новорожденного и других неблагоприятных неонатальных исходов и соответственно — лечением матери и ребенка в ОАРИТ. В то же время вакуум-экстракция плода связана с более частым развитием только кефалогематомы. В отношении внутричерепных кровоизлияний, переломов конечностей или черепа не было обнаружено существенных различий. С другой стороны, вакуум-экстракция плода в 6–14 % случаев заканчивается неудачей и нередко приводит к «вклинению» головки в полости малого таза, когда она достигает интерспинальной линии; это значительно осложняет окончание родов, как кесаревым сечением, так наложением акушерских щипцов, что приводит к росту материнской и неонатальной заболеваемости. Кесарево сечение при этом имеет высокий риск повреждений у плода и осложнений у матери.

Извлечение глубоко стоящей головки плода является реальной проблемой и ассоциируется с серьезными материнскими и перинатальными осложнениями. Именно точная диагностика уровня стояния головки плода — один из главных критериев выбора оптимального способа родоразрешения. Интрапартальное УЗИ позволяет произвести успешное родоразрешение путем вакуум-экстракции плода.