


УТВЕРЖДАЮ

Первый заместитель Министра



Д.Л. Пиневич

2011г.

Регистрационный № 044 – 0511

**СПОСОБ ОПЕРАТИВНОГО ЛЕЧЕНИЯ ПАЦИЕНТОВ
С ХРОНИЧЕСКИМ ГНОЙНЫМ СРЕДНИМ ОТИТОМ**

(инструкция по применению)

УЧРЕЖДЕНИЕ-РАЗРАБОТЧИК: Учреждение образования «Гомельский
государственный медицинский университет»

АВТОРЫ: д.м.н., профессор Ситников В.П., Ядченко Е.С., Колесник Т.И.,
к.м.н., доцент Эль – Рефай Х., к.м.н., доцент Шляга И.Д.

Гомель, 2011

Целью инструкции является определение показаний и противопоказаний, описание методики выполнения хирургического вмешательства, основанного на принципе щадящего и безопасного субкортикального операционного доступа к адито-антральной области с формированием малой трепанационной полости, дренажем послеоперационной раны и сохранением слуха. Способ может быть использован в практике работы специализированных оториноларингологических отделений при операциях на среднем ухе у пациентов с хроническим гнойным средним отитом.

ПОКАЗАНИЯ

Аттикоантральная форма хронического гнойного среднего отита и длительно рецидивирующий туботимпанальный отит.

ПРОТИВОПОКАЗАНИЯ

1. Наличие отогенных внутричерепных осложнений.
2. Тяжелая сопутствующая патология, исключающая возможность различного вида хирургических вмешательств (декомпенсированный сахарный диабет, сердечно-сосудистая недостаточность в стадии декомпенсации, активные формы туберкулеза легких).

ПЕРЕЧЕНЬ НЕОБХОДИМОГО ОБОРУДОВАНИЯ, ИЗДЕЛИЙ МЕДИЦИНСКОЙ ТЕХНИКИ, ИНСТРУМЕНТАРИЯ, РАСХОДНЫХ МАТЕРИАЛОВ

Оборудование, применяемое для оперативного лечения хронического гнойного среднего отита, должно предусматривать проведение всех этапов хирургического вмешательства на ухе от разреза кожи до наложения дренажа послеоперационной раны.

Перечень необходимого оборудования

1. Операционный стол.
2. Операционный микроскоп.
3. Микромоторная система.
4. Набор фрез (шаровидные боры различного размера: острорежущие и алмазные).

Перечень необходимого инструментария

1. Бельевые цапки — 4 шт.
2. Шприцы — 2,0 и 5,0 мл, короткая и длинная иглы.
3. Скальпели: остроконечный №11 и малый брюшистый №15.
4. Автоматический ушной расширитель Пассона.
5. Ножницы.
6. Анатомический и хирургический пинцеты.
7. Ушной пинцет.
8. Долота: прямое и желобоватое.
9. Молоток деревянный.
10. Костная ложка острая.

11. Распатор Янсена.
12. Ушные воронки различного диаметра.
13. Ушной зонд Воячека.
14. Игла хирургическая.
15. Иглодержатель хирургический.
16. Зажим «москит».

Расходные материалы

1. Белье операционное.
2. Шовный материал.
3. перевязочный материал.
4. Пластиковые трубочки диаметром 2–3 мм (2шт.).
5. Резиновые перчатки, халаты.
6. 0,9% раствор натрия хлорида.
7. Амфотерицин В — порошок лиофилизированный (1 флакон 50000 ЕД).
8. Вода для инъекций.
9. 0,3% раствор ципрофлоксацина (глазные капли — 1 флакон 5,0 мл).
10. 1% раствор лидокаина — 30,0.
11. 10% раствор лидокаина — 4,0.
12. 0,18% раствор адреналина гидротартрата — 1,0.

Разработанный нами метод хирургического лечения хронического гнойного среднего отита позволяет избежать возникновения ряда интраоперационных осложнений, возникающих при транскортикальном подходе к антруму (обнажение и травма твердой мозговой оболочки средней и задней черепных ямок, сигмовидного синуса, лабиринта, канала лицевого нерва), что обусловлено особенностями топографо-анатомических вариантов расположения антрума, а также негативных последствий, связанных с излишним удалением здоровой костной ткани сосцевидного отростка, приводящим к формированию трепанационной полости больших размеров с последующей персистенцией в ней микотической и бактериальной инфекции. Наличие системы дренажей трепанационной полости позволяет создавать высокие концентрации противомикробных препаратов в глубоко расположенных отделах операционной раны.

Описание технологии используемого метода с указанием этапов

1. Планирование операции

Применяется общеклиническое обследование пациентов. Обязательными являются общий анализ крови, глюкоза крови, протромбиновый индекс, общий анализ мочи, ЭКГ, рентгенография (флюорография) органов грудной клетки, осмотр терапевта, стоматолога. При наличии сопутствующей патологии, которая является потенциальной причиной послеоперационных раневых осложнений (кариозные зубы, хронический тонзиллит, острые и хронические заболевания полости носа и околоносовых пазух), необходима их предварительная санация.

Специальные методы исследования: микроотоскопия, камертональное исследование, тональная пороговая аудиометрия, определение проходимости слуховой трубы, исследование функции вестибулярного анализатора,

рентгенография височных костей (при необходимости — компьютерная томография). Микробиологическое исследование ушного отделяемого позволяет проводить адекватную противомикробную терапию.

Важный фактор предоперационной подготовки — установление психологического контакта. Необходимо ознакомить пациента с ожидаемыми результатами вмешательства как в морфологическом так и функциональном отношении.

Утром в день операции производится туалет кожных покровов со сбриванием волосяного покрова заушной области на соответствующей вмешательству стороне.

2. Анестезиологическое пособие

Цель анестезии — адекватное обезболивание, минимальный риск осложнений, обеспечение манипуляционной свободы хирурга.

Операция выполняется под местной инфильтрационной анестезией. При определении способа обезболивания следует руководствоваться следующими положениями: 1) травматизм вмешательства на височной кости не превышает риск общего обезболивания, особенно у лиц пожилого возраста. У пациентов с повышенной нервной возбудимостью возможно выполнение под эндотрахеальным наркозом; 2) гидропрепаровка тканей при местной инфильтрационной анестезии может являться вспомогательным техническим приемом в ходе оперативного вмешательства.

Местная инфильтрационная анестезия выполняется 1% раствором лидокаина с добавлением 0,18% раствора адреналина гидротартрата из расчета 1 капля на каждый 1 мл лидокаина. Указанным раствором в количестве 20 мл инфильтруется заушная область и область сосцевидного отростка. Затем делают ряд инъекций поднадкостнично в трех точках: вначале на уровне прикрепления верхнего края ушной раковины, затем на уровне наружного слухового прохода (НСП) и в области нижней трети сосцевидного отростка. Для анестезии НСП и барабанной перепонки игла из заушной области продвигается к задневерхней стенке НСП и анестетик вводится субпериостально. Дополнительно для усиления анестезирующего эффекта короткая игла вкалывается спереди вверху у входа в НСП, проводится до кости и раствор медленно нагнетается в мягкие ткани; второй вкол производится в области задневерхней стенки НСП. В каждую точку инъекции обычно вводится по 1 мл анестезирующего раствора. При манипуляциях в области барабанной полости, в частности области устья слуховой трубы, с целью дополнительной анестезии применяются ватные шарики, пропитанные 10% раствором лидокаина. Обезболивающий эффект достигается через 2–3 мин и продолжается 60–90 мин.

3. Этапы операции

При положении пациента лежа на операционном столе, на спине, больным ухом кверху, производится разрез кожи задней стенки наружного слухового прохода с выходом кпереди от ножки завитка длиной 2 см (эндауральный разрез по Геерману). После отслойки мягких тканей обнажают шип Генле и задневерхние отделы костной стенки НСП. В точке

Вульфа, находящейся в области задневерхней стенки НСП в 6–8 мм от шипа Генле, шаровидной фрезой субкортикально производится сверление кости под углом 45° во фронтальной плоскости черепа до проникновения в антрум. Это наиболее краткий путь до антрума, глубина которого составляет обычно 6–8 мм. После его ревизии выполняется консервативно-щадящая радикальная операция на среднем ухе по Штаке. Под контролем операционного микроскопа производится осмотр полостей среднего уха с элиминацией патологического очага. Операция завершается транскортикальным просверливанием двух отверстий (нижнее — на уровне дна антрума и верхнее — на 1 см выше) с установкой в трепанационную полость двух пластиковых дренажных трубочек диаметром 2 мм, которые выводятся наружу через кожные разрезы. На края кожных разрезов и вокруг дренажных трубочек накладываются фиксирующие швы (рис.1). Как правило, через 3-6 мес при отсутствии рецидива воспалительного процесса в ухе, вторым этапом производится тимпанопластика.

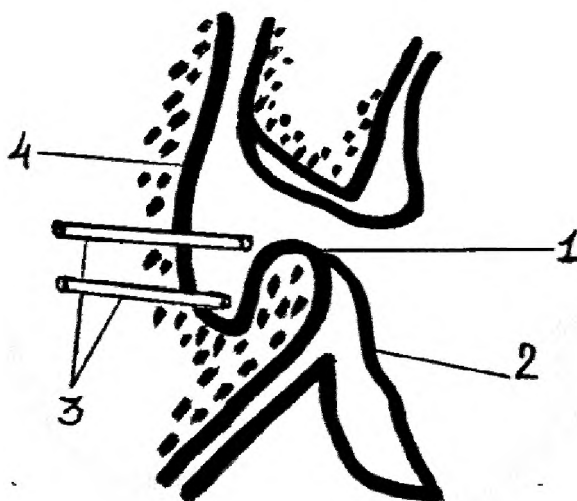


Рис. 1. Субкортикальная КЩРО с антродренажем (схематическое изображение)

1 — остатки «шпоры»; 2 — задняя стенка наружного слухового прохода; 3 — дренажные трубки в трепанационной полости; 4 — кортикальный слой сосцевидного отростка

4. Послеоперационное лечение

В послеоперационном периоде проводится ежедневное промывание трепанационной полости противомикробными растворами через верхнюю трубочку в течение 7–10 дней. При установленной микотической природе заболевания послеоперационная полость промывается 2 раза в сут раствором амфотерицина В (1 флакон амфотерицина В разводят в 20 мл воды для инъекций, на каждое промывание используют 10 мл приготовленного раствора); при смешанной грибково-бактериальной биоте — одно промывание проводится неототоксическими антибиотиками с учетом чувствительности выделенного возбудителя, при бактериальной для промывания используется только антибиотик — 0,3% раствор ципрофлоксацина (в большинстве наблюдений выделенные возбудители

обладают высокой чувствительностью к ципрофлоксацину). Промывная жидкость вытекает через нижнюю трубочку. Это дает возможность создания высоких концентраций противомикробных препаратов в глубоко расположенных отделах операционной раны. После завершения курса местной противовоспалительной терапии на 7–10 сут дренажные трубочки извлекаются. Для улучшения дренирования барабанной полости в течение 10 дней после операции проводится адренализация слизистой оболочки глоточного устья слуховой трубы 0,18% раствором адреналина гидротартрата через нижний носовой ход.

Возможные осложнения и ошибки и их предупреждение

1. Рецидив отореи. Предупреждается тщательной ревизией под операционным микроскопом и устранением гнойно-деструктивных очагов в полостях среднего уха.

2. Вестибулярные нарушения. В послеоперационном периоде возникают как следствие манипуляций в области окон лабиринта или при наличии фистулы лабиринта. Поэтому все манипуляции, выполняемые в области медиальной стенки барабанной полости, должны выполняться под операционным микроскопом. Вестибулярная реакция может быть обусловлена промыванием послеоперационной полости холодными лекарственными растворами, в связи с чем следует применять только теплые (37°C) растворы.

3. Нейропатия (парез) лицевого нерва. Предупреждается крайне осторожным манипулированием в области окна преддверия, выше которого располагается горизонтальный канал лицевого нерва. Следует также при удалении костной «шпоры» не «опускаться» ниже латерального полукружного канала.

4. Возможны аллергические реакции на лекарственные препараты. С целью предупреждения данного осложнения необходимо тщательно собирать аллергологический анамнез при подготовке пациента к оперативному лечению. При непереносимости лекарственных препаратов, используемых для местной анестезии, операцию проводят под эндотрахеальным наркозом. При необходимости возможна замена лекарственных препаратов на их аналоги.