

**ПОСТАНОВЛЕНИЕ МИНИСТЕРСТВА ЗДРАВООХРАНЕНИЯ  
РЕСПУБЛИКИ БЕЛАРУСЬ**  
23 августа 2019 г. № 87

## **Об утверждении клинического протокола**

На основании абзаца седьмого части первой статьи 1 Закона Республики Беларусь от 18 июня 1993 г. № 2435-ХП «О здравоохранении», подпункта 8.3 пункта 8 и подпункта 9.1 пункта 9 Положения о Министерстве здравоохранения Республики Беларусь, утвержденного постановлением Совета Министров Республики Беларусь от 28 октября 2011 г. № 1446, Министерство здравоохранения Республики Беларусь **ПОСТАНОВЛЯЕТ:**

1. Утвердить клинический протокол «Лучевая диагностика заболеваний головного мозга у детей» (прилагается).

2. Настоящее постановление вступает в силу после его официального опубликования.

**Министр**

**В.С.Караник**

УТВЕРЖДЕНО

Постановление  
Министерства здравоохранения  
Республики Беларусь  
23.08.2019 № 87

## **КЛИНИЧЕСКИЙ ПРОТОКОЛ**

**«Лучевая диагностика заболеваний головного мозга у детей»**

### **ГЛАВА 1 ОБЩИЕ ПОЛОЖЕНИЯ**

1. Настоящий клинический протокол устанавливает общие требования к лучевой диагностике заболеваний головного мозга (заболевания и пороки развития центральной нервной системы) у детей в стационарных условиях.

2. Требования настоящего клинического протокола являются обязательными для юридических лиц и индивидуальных предпринимателей, осуществляющих медицинскую деятельность в порядке, установленном законодательством.

3. Для целей настоящего клинического протокола используются основные термины и их определения в значениях, установленных Законом Республики Беларусь от 18 июня 1993 г. № 2435-ХП «О здравоохранении», а также следующие термины и их определения:

нейросонография (далее – НСГ) – скринирующий метод визуализации структур головного мозга на основе использования высокочастотных звуковых волн до закрытия родничка у детей;

магнитно-резонансная томография (далее – МРТ) – метод визуализации, применяемый в радиологии, для получения детального изображения внутренних структур на основе использования постоянного магнитного поля;

компьютерная томография (далее – КТ) – метод визуализации на основе использования рентгеновского излучения и его компьютерной обработки.

4. Направление пациентов с заболеваниями головного мозга для оказания им медицинской помощи в стационарных условиях осуществляется в соответствии с пунктами 6–13 Инструкции о порядке направления пациентов для получения медицинской помощи в организации здравоохранения, утвержденной постановлением Министерства здравоохранения Республики Беларусь от 2 ноября 2005 г. № 44.

5. Лучевая диагностика проводится для уточнения диагноза и динамического наблюдения ранее полученных патологических результатов. Кратность обследования определяется состоянием пациента и значимостью изменений, выявленных при помощи методов нейровизуализации, для коррекции лечения и дополнительного обследования.

## **ГЛАВА 2**

### **ИСПОЛЬЗОВАНИЕ НСГ В КАЧЕСТВЕ МЕТОДА НЕЙРОВИЗУАЛИЗАЦИИ ДЛЯ ДИАГНОСТИКИ ЗАБОЛЕВАНИЙ ГОЛОВНОГО МОЗГА У ДЕТЕЙ В СТАЦИОНАРНЫХ УСЛОВИЯХ**

6. НСГ применяется в качестве метода лучевой диагностики заболеваний головного мозга у детей в стационарных условиях организаций здравоохранения районного, межрайонного, областного и республиканского уровня.

7. НСГ используется при лучевой диагностике нозологических форм заболеваний со следующими шифрами по Международной статистической классификации болезней и проблем, связанных со здоровьем, десятого пересмотра (далее – МКБ-10):

P01.0–P01.9 Поражения плода и новорожденного, обусловленные осложнениями беременности у матери;

P02.0–P02.9 Поражения плода и новорожденного, обусловленные осложнениями со стороны плаценты, пуповины и плодных оболочек;

P03.0–P03.9 Поражения плода и новорожденного, обусловленные другими осложнениями родов и родоразрешения;

P04.0–P04.9 Поражения плода и новорожденного, обусловленные воздействием вредных веществ, проникающих через плаценту или грудное молоко;

P05–P08 Расстройства, связанные с продолжительностью беременности и ростом плода;

P10–P15 Родовая травма;

P52 Внутрочерепное нетравматическое кровоизлияние у плода и новорожденного;

P90 Судороги новорожденного;

P91 Другие нарушения церебрального статуса новорожденного.

8. НСГ осуществляют в первые 5–6 дней жизни, в 1 месяц жизни, далее – по медицинским показаниям.

9. Показания к НСГ у детей первого года жизни:

недоношенность;

наличие факторов риска перинатального поражения головного мозга;

неврологическая симптоматика поражения головного мозга;

внутричерепная родовая травма;

воспалительные заболевания головного мозга (менингоэнцефалит, менингит);

наличие 5 и более стигм дизэмбриогенеза;

ДЦП и высокий риск его формирования.

10. Показания к повторной НСГ у детей первого года жизни:

отсутствие положительной динамики или ухудшение состояния ребенка с наличием факторов риска перинатального поражения головного мозга; неврологической симптоматикой поражения головного мозга; внутричерепной родовой травмой; воспалительными заболеваниями головного мозга; наличием стигм дизэмбриогенеза на фоне проводимого лечения;

у недоношенных детей с экстремально низкой и очень низкой массой тела при рождении – контроль за развитием внутрижелудочковых кровоизлияний, перивентрикулярных кровоизлияний, гидроцефалии.

11. Форма протокола НСГ приведена в приложении 1.

## **ГЛАВА 3**

### **ИСПОЛЬЗОВАНИЕ МРТ В КАЧЕСТВЕ МЕТОДА НЕЙРОВИЗУАЛИЗАЦИИ ДЛЯ ДИАГНОСТИКИ ЗАБОЛЕВАНИЙ ГОЛОВНОГО МОЗГА У ДЕТЕЙ В СТАЦИОНАРНЫХ УСЛОВИЯХ**

12. МРТ применяется в качестве метода лучевой диагностики заболеваний головного мозга у детей в стационарных условиях организаций здравоохранения межрайонного, областного и республиканского уровня.

13. МРТ используется при лучевой диагностике нозологических форм заболеваний со следующими шифрами по МКБ-10:

G35–G37 Демиелинизирующие болезни центральной нервной системы;

G40 Эпилепсия;

G80.0–G80.9 Детский церебральный паралич;

G81.0–G81.9 Гемиплегия;

G82.0–G82.5 Параплегия и тетраплегия;

G91.0–G91.9 Гидроцефалия;

C71.0–C71.9 Злокачественное новообразование головного мозга;

D33.0–D33.2 Доброкачественное новообразование головного мозга;

P10.0–P10.9 Разрыв внутричерепных тканей и кровоизлияние вследствие родовой травмы;

P52.0–P52.9 Внутрижелудочковое (нетравматическое) кровоизлияние;

Q00–Q07 Врожденные аномалии (пороки развития) нервной системы;

Q 28.2 Артериовенозный порок развития церебральных сосудов;

Q85.0–Q85.9 Факоматозы, не классифицированные в других рубриках.

14. МРТ осуществляется по медицинским показаниям в плановом порядке.

15. Показания для проведения МРТ:

детям первого года жизни однократно для детализации выявленных при НСГ патологических структурных изменений;

при внутричерепных кровоизлияниях;

уточнение характеристик артериовенозного порока развития церебральных сосудов, выявленного по результатам компьютерной томографии;

уточнение характеристик опухоли, выявленной по результатам КТ.

16. Показания для проведения повторной МРТ детям:

несоответствие тяжести клинического состояния ребенка патологическим изменениям, выявленным при НСГ, первичной КТ или МРТ;

при прогрессирующем ухудшении неврологического состояния ребенка;

для исключения объемных образований;

для исключения демиелинизирующего процесса.

17. Противопоказания для проведения МРТ детям:

электронные импланты среднего уха;

ферромагнитные импланты и конструкции;

наличие кардиостимулятора.

18. Форма протокола МРТ головного мозга приведена в приложении 2.

#### **ГЛАВА 4**

### **ИСПОЛЬЗОВАНИЕ КТ В КАЧЕСТВЕ МЕТОДА НЕЙРОВИЗУАЛИЗАЦИИ ДЛЯ ДИАГНОСТИКИ ЗАБОЛЕВАНИЙ ГОЛОВНОГО МОЗГА У ДЕТЕЙ В СТАЦИОНАРНЫХ УСЛОВИЯХ**

19. КТ применяется в качестве метода лучевой диагностики заболеваний головного мозга у детей в стационарных условиях организаций здравоохранения межрайонного, областного и республиканского уровня.

20. КТ используется при лучевой диагностике нозологических форм заболеваний со следующими шифрами по МКБ-10:

G80.0–G80.9 Детский церебральный паралич;

G81.0–G81.9 Гемиплегия;

G82.0–G82.5 Параплегия и тетраплегия;

G91.0–G91.9 Гидроцефалия;

P10 Разрыв внутричерепных тканей и кровоизлияние вследствие родовой травмы;

P52.0–P52.9 Внутрижелудочковое (нетравматическое) кровоизлияние;

Q00–Q07 Врожденные аномалии (пороки развития) нервной системы;

S06.0–S06.9 Внутричерепная травма.

21. КТ осуществляется по медицинским показаниям в плановом порядке и экстренном порядке.

22. Показания для проведения КТ детям:  
диагностика нарушений целостности костей черепа при черепно-мозговых травмах;  
визуализация кальцификатов;  
визуализация внутричерепных кровоизлияний в остром периоде;  
оценка состояния ликворных пространств;  
для исключения порока развития головного мозга;  
очаговая неврологическая симптоматика поражения головного мозга;  
прогрессирование внутричерепной гипертензии;  
уточнение причины смещения срединных структур, обнаруженного с помощью НСГ (для исключения наличия оболочечного и внутримозгового кровоизлияния, опухоли);  
несоответствие тяжести клинического состояния ребенка патологическим изменениям при НСГ.

23. Показания для проведения КТ (МРТ) с контрастированием (применяются рентгеноконтрастные средства):  
объемные образования;  
сосудистые мальформации;  
демиелинизирующий процесс;  
воспалительные заболевания головного мозга и оболочек (менингит, энцефалит);  
динамическое наблюдение за пациентами с объемными образованиями;  
сосудистыми мальформациями; демиелинизирующим процессом; воспалительными заболеваниями головного мозга и оболочек (менингитом, энцефалитом);  
оценка эффективности лечебных мероприятий;  
оценка перфузии головного мозга.

24. Противопоказания для проведения КТ (МРТ) с контрастированием у детей:  
аллергическая реакция на контрастный препарат в анамнезе;  
острая почечная недостаточность;  
хроническая болезнь почек (стадия 2–4);  
хроническая печеночная недостаточность (стадия декомпенсации, терминальная стадия);  
тиреотоксикоз.

25. Экстренные показания для проведения КТ у детей (в течение 12 часов после манифестации клинической картины):  
черепно-мозговая травма;  
мозговые кровоизлияния;  
острое нарушение мозгового кровообращения.

26. Медикаментозная седация (медикаментозный сон) при проведении КТ (МРТ) у детей применяется в случаях, когда необходимо обеспечить неподвижность пациента во время всего исследования, а пациент самостоятельно не способен находиться в неподвижном состоянии.

27. Для применения пролонгированной инфузии лекарственных средств при МРТ-исследованиях используют шприцевые дозаторы, предназначенные для эксплуатации в условиях мощного магнитного поля.

28. Подготовка пациента к КТ (МРТ) исследованию:

28.1. перед исследованием обязательно соблюдение временных ориентиров по приему пищи: твердая пища – как минимум за 6 часов (лучше – за 8 часов); вода – за 2–3 часа, грудное молоко – за 4 часа до исследования;

28.2. перед исследованием осуществляется объективный осмотр пациента анестезиологом со сбором анамнеза.

29. Для введения пациента в состояние медикаментозного сна применяются следующие группы лекарственных средств:

производные бензодиазепина;  
средства для неингаляционной общей анестезии;

наркозные неингаляционные средства.

30. Для оценки уровня седации (медикаментозного сна) используются мониторинг витальных функций (частота сердечных сокращений, частота дыхания, кислородная сатурация) и специальные шкалы Ramsay и Cook.

31. При КТ (МРТ) – исследованиях проводится динамическое наблюдение за оксигенацией, вентиляцией и кровообращением с использованием пульсоксиметрии и ЭКГ-мониторинга.

32. Форма протокола рентгеновской КТ головного мозга приведена в приложении 3.

Приложение 1  
к клиническому протоколу  
«Лучевая диагностика заболеваний  
головного мозга у детей»

Форма\*

## ПРОТОКОЛ НЕЙРОСОНОГРАФИИ

### Общие данные:

Дата проведения исследования: \_\_\_\_\_ первично/повторно  
Медицинская карта стационарного пациента № \_\_\_\_\_ амбулаторная карта  
Ф.И.О. \_\_\_\_\_  
Клинический диагноз: \_\_\_\_\_

### 1) ЖЕЛУДОЧКОВАЯ СИСТЕМА

Боковые желудочки:

Передние рога в коронарной плоскости, срез через межжелудочковые отверстия (рис. 1):

справа ширина \_\_\_\_\_ мм, глубина \_\_\_\_\_ мм

слева ширина \_\_\_\_\_ мм, глубина \_\_\_\_\_ мм

Задние рога в парасагиттальной плоскости, срез через боковой желудочек (рис. 2):

справа \_\_\_\_\_ мм, слева \_\_\_\_\_ мм

Височные рога боковых желудочков в коронарной плоскости

не определяются/определяются

Асимметрия боковых желудочков нет/есть

### 2) СОСУДИСТЫЕ СПЛЕТЕНИЯ БОКОВЫХ ЖЕЛУДОЧКОВ

Контуры:

справа ровные/неровные

слева ровные/неровные

Структура:

справа однородная/неоднородная

слева однородная/неоднородная

Третий желудочек в коронарной плоскости, срез через межжелудочковые отверстия  
\_\_\_\_\_ мм (рис. 1)

Четвертый желудочек в сагиттальной плоскости:

треугольной формы/деформирован (рис. 3)

### 3) СРЕДИННЫЕ СТРУКТУРЫ ГОЛОВНОГО МОЗГА

Срединные структуры:

смещены/не смещены

смещены: влево/вправо; на сколько \_\_\_\_\_ (мм) от срединной линии

Полость прозрачной перегородки (рис. 1, 3):  
 не определяется/определяется \_\_\_\_\_ мм  
 Полость Верге (рис. 3):  
 не определяется/определяется \_\_\_\_\_ мм  
 Водопровод (рис. 3):  
 не определяется/определяется \_\_\_\_\_ мм

---



---

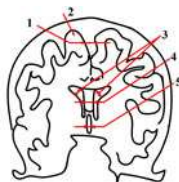


Рис. 1

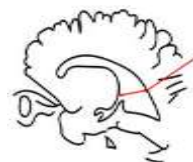


Рис. 2

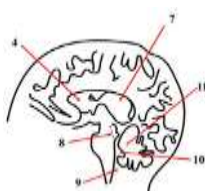


Рис. 3

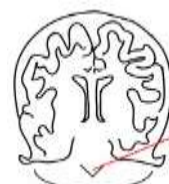


Рис. 4

*Рисунок 1. Коронарная плоскость, срез через межжелудочковые отверстия*

*Рисунок 2. Парасагиттальная плоскость, срез через боковой желудочек*

*Рисунок 3. Сагиттальная плоскость четвертый желудочек*

*Рисунок 4. Коронарная плоскость, срез через передние рога боковых желудочков*

1. межполушарная щель
2. жидкость на конвексе головного мозга
3. передние рога боковых желудочков
4. полость прозрачной перегородки
5. третий желудочек

6. затылочный рог бокового желудочка
7. полость Верге
8. водопровод
9. большая цистерна
10. четвертый желудочек
11. мозжечок

#### 4) ЦИСТЕРНЫ МОЗГА

не расширены/расширены

Большая цистерна в сагиттальной плоскости \_\_\_\_\_ мм (рис. 3)

---



---

#### 5) СУБАРАХНОИДАЛЬНОЕ ПРОСТРАНСТВО

Субарахноидальное пространство не расширено/расширено:

межполушарная щель \_\_\_\_\_ мм (рис. 1)

жидкость по конвексу головного мозга \_\_\_\_\_ мм (рис. 1)

---



---

#### 6) ПАРЕНХИМА

эхогенность: понижена/повышена

эхоструктура: однородна/неоднородна

---



---

#### 7) ПЕРИВЕНТРИКУЛЯРНАЯ ОБЛАСТЬ

Эхогенность справа: повышена/снижена/не изменена

слева: повышена/снижена/не изменена

Эхоструктура справа: неоднородна/однородна  
слева: неоднородна/однородна

---

---

### 8) ЗРИТЕЛЬНЫЕ БУГРЫ И ПОДКОРКОВЫЕ ЯДРА

Эхогенность: повышена/снижена/не изменена  
Эхоструктура: однородна/неоднородна/не изменена

---

---

### 9) ИЗВИЛИНЫ И БОРОЗДЫ

Рисунок извилин и борозд  
отчетливый/слабо выражен/не прослеживается

---

---

### 10) МОЗЖЕЧОК

Червь (рис. 3, 4) в коронарной плоскости, срез через передние рога боковых желудочков, в сагиттальной плоскости: есть/не определяется  
Полушария в коронарной плоскости, срез через передние рога боковых желудочков (рис. 3):  
эхогенность не изменена/изменена  
эхоструктура однородна/неоднородна

---

---

### ДОПОЛНИТЕЛЬНЫЕ ДАННЫЕ:

---

---

---

### ЗАКЛЮЧЕНИЕ:

---

---

---

\* Заполняется при каждом исследовании.

Приложение 2  
к клиническому протоколу  
«Лучевая диагностика заболеваний  
головного мозга у детей»

Форма\*

## ПРОТОКОЛ МАГНИТНО-РЕЗОНАНСНОЙ ТОМОГРАФИИ ГОЛОВНОГО МОЗГА

### Общие данные:

Дата проведения исследования: \_\_\_\_\_ первично/повторно  
Медицинская карта стационарного пациента № \_\_\_\_\_ амбулаторная карта  
Ф.И.О. \_\_\_\_\_  
Вес \_\_\_\_\_  
Клинический диагноз: \_\_\_\_\_  
Введение контрастного вещества \_\_\_\_\_

## 1) ПАТОЛОГИЧЕСКИЕ ОБЪЕМНЫЕ ОБРАЗОВАНИЯ

Патологических объемных образований в полости черепа не выявлено.

Выявлено:

единичные/множественные

Локализация \_\_\_\_\_

Размер \_\_\_\_\_

Структура \_\_\_\_\_

Контур \_\_\_\_\_

интенсивность сигнала \_\_\_\_\_

отношение к прилежащим структурам.

Накопление контрастного вещества (отмечается/не отмечается)

Характер накопления:

равномерно

неравномерно (описательная картина)

## 2) ВЕЩЕСТВО ГОЛОВНОГО МОЗГА

Характеристики белого вещества мозга не изменены.

Изменены:

интенсивность сигнала повышена/понижена;

равномерно/неравномерно;

диффузно/локально;

перифокальные изменения.

Характеристики серого вещества мозга не изменены.

Изменены:

интенсивность сигнала повышена/понижена;

равномерно/неравномерно;

диффузно/локально;

перифокальные изменения.

Характеристики субкортикальных зон не изменены.

Изменены:

интенсивность сигнала повышена/понижена;

равномерно/неравномерно;

диффузно/локально;

перифокальные изменения.

Характеристики перивентрикулярной области: не изменены

Изменены:

интенсивность сигнала повышена/понижена;

перивентрикулярные изменения (указать характер изменений)

Патологическое накопление контрастного вещества (отмечается/не отмечается)

## 3) КОРТИКАЛЬНЫЕ БОРОЗДЫ БОЛЬШОГО МОЗГА И БОРОЗДЫ МОЗЖЕЧКА

Кортикальные борозды большого мозга и борозды мозжечка не изменены.

Изменены:

борозды расширены/углублены/сглажены;

извилины истончены/утолщены/отсутствуют;

локально (указать анатомическую область), диффузно.



#### 4) ОБОЛОЧКИ ГОЛОВНОГО МОЗГА

Изменены/не изменены

Патологическое накопление контрастного вещества (отмечается/не отмечается)

#### 5) СРЕДИННЫЕ СТРУКТУРЫ ГОЛОВНОГО МОЗГА

Срединные структуры не смещены.

Смещены: влево/вправо;

на сколько \_\_\_\_\_ (мм) от срединной линии.

#### 6) ЛИКВОРНАЯ СИСТЕМА

##### *Желудочковая система*

Желудочковая система не расширена/расширена:

Размеры передних рогов боковых желудочков \_\_\_\_\_ мм (рис. 1)

Форма передних рогов боковых желудочков (изменена/не изменена) \_\_\_\_\_

Размеры затылочных рогов боковых желудочков \_\_\_\_\_ мм (рис. 2)

Размеры височных рогов боковых желудочков \_\_\_\_\_ мм

Размеры третьего желудочка \_\_\_\_\_ мм (рис. 1)

Размеры четвертого желудочка \_\_\_\_\_ мм (рис. 3)

Компримирована: локально/диффузно.

Признаков нарушения ликвородинамики: не выявлено/выявлено: уровень окклюзии

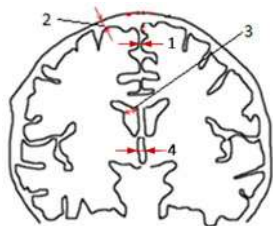


Рисунок 1. Коронарный срез на уровне отверстий Монро

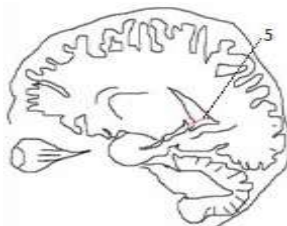


Рисунок 2. Сагиттальный срез на уровне затылочного рога

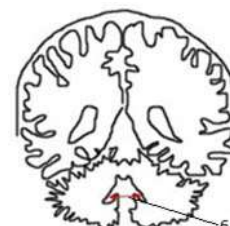


Рисунок 3. Коронарный срез на уровне IV желудочка

1. межполушарная щель,
2. жидкость по конвексу мозга,
3. передние рога боковых желудочков,

4. размер третьего желудочка,
5. затылочный рог бокового желудочка;
6. четвертый желудочек.

##### *Субарахноидальное пространство*

Субарахноидальное пространство не расширено:

размеры межполушарной щели \_\_\_\_\_ мм (рис. 1)

размеры латеральных щелей: справа \_\_\_\_\_ мм, слева \_\_\_\_\_ мм

жидкость по конвексу мозга \_\_\_\_\_ мм (рис. 1)

Расширено:

локально/диффузно с указанием анатомической области \_\_\_\_\_

#### 7) ПЕРИВАСКУЛЯРНЫЕ ПРОСТРАНСТВА

Расширены/не расширены с указанием локализации и размеров \_\_\_\_\_

#### 8) ГИПОФИЗ, ХИАЗМА, ВОРОНКА

Не изменены

Изменены (указать характер изменений)

## 9) ЦИСТЕРНЫ МОЗГА

Цистерны мозга не расширены, не деформированы.

Расширены, деформированы: размеры \_\_\_\_\_

## 10) ТАЛАМУС И ПОДКОРКОВЫЕ ЯДРА

Интенсивность сигнала не изменена

Изменена:

интенсивность сигнала повышена/понижена;

равномерно/неравномерно;

диффузно/локально

## 11) КОСТНЫЕ СТРУКТУРЫ, ПОЛОСТИ

Придаточные пазухи носа:

пневматизация нарушена/не нарушена (указать характер изменений).

Височные кости:

пневматизация пирамид и ячеек сосцевидных отростков не нарушена

нарушение пневматизации (указать характер изменений)

Улитки, внутренние слуховые проходы:

визуализируются/не визуализируются

Орбиты, ретробульбарное пространство, глазные яблоки:

не изменены

изменены (указать характер изменений)

## 12) МЯГКИЕ ТКАНИ ОБЛАСТИ ИССЛЕДОВАНИЯ:

– не изменены

– изменены (указать характер изменений).

Патологическое накопление контрастного вещества (отмечается/не отмечается)

## ЗАКЛЮЧЕНИЕ:

---

---

---

---

---

\* Заполняется при каждом исследовании.

Приложение 3

к клиническому протоколу

«Лучевая диагностика заболеваний  
головного мозга у детей»

Форма\*

## ПРОТОКОЛ РЕНТГЕНОВСКОЙ КОМПЬЮТЕРНОЙ ТОМОГРАФИИ ГОЛОВНОГО МОЗГА

### Общие данные:

Дата проведения исследования: \_\_\_\_\_ первично/повторно  
Медицинская карта стационарного пациента № \_\_\_\_\_ амбулаторная карта  
Ф.И.О. \_\_\_\_\_

Вес \_\_\_\_\_  
Клинический диагноз: \_\_\_\_\_  
Эффективная доза \_\_\_\_\_  
Введение рентгеноконтрастного вещества \_\_\_\_\_

## 1) ПАТОЛОГИЧЕСКИЕ ОБЪЕМНЫЕ ОБРАЗОВАНИЯ

Патологических объемных образований в полости черепа не выявлено.

Выявлено:

единичные/множественные

Локализация \_\_\_\_\_

Размер \_\_\_\_\_

Структура \_\_\_\_\_

Контур \_\_\_\_\_

Плотность \_\_\_\_\_

Отношение к прилежащим структурам.

Накопление контрастного вещества (отмечается/не отмечается)

Характер накопления контрастного вещества:

равномерно

неравномерно (описательная картина)

## 2) ВЕЩЕСТВО ГОЛОВНОГО МОЗГА

Характеристики белого вещества мозга не изменены.

Изменены:

плотность повышена/понижена;

равномерно/неравномерно;

диффузно/локально;

перифокальные изменения.

Характеристики серого вещества мозга не изменены.

Изменены:

плотность повышена/понижена;

равномерно/неравномерно;

диффузно/локально;

перифокальные изменения.

Характеристики субкортикальных зон не изменены

Изменены:

плотность повышена/понижена;

равномерно/неравномерно;

диффузно/локально;

перифокальные изменения.

Характеристики перивентрикулярной области: не изменены

Изменены:

плотность повышена/понижена;

перивентрикулярные изменения (указать характер изменений)

Патологическое накопление контрастного вещества (отмечается/не отмечается)

## 3) КОРТИКАЛЬНЫЕ БОРОЗДЫ БОЛЬШОГО МОЗГА И БОРОЗДЫ МОЗЖЕЧКА

Кортикальные борозды большого мозга и борозды мозжечка не изменены.

Изменены:

борозды расширены/углублены/сглажены;

извилины истончены/утолщены/отсутствуют;

локально (указать анатомическую область), диффузно.

#### 4) ОБОЛОЧКИ ГОЛОВНОГО МОЗГА

Изменены/не изменены

Патологическое накопление контрастного вещества (отмечается/не отмечается)

#### 5) СРЕДИННЫЕ СТРУКТУРЫ ГОЛОВНОГО МОЗГА

Срединные структуры не смещены.

Смещены: влево/вправо;

на сколько \_\_\_\_\_ (мм) от срединной линии.

#### 6) ЛИКВОРНАЯ СИСТЕМА

##### *Желудочковая система*

Желудочковая система не расширена/расширена:

Размеры передних рогов боковых желудочков \_\_\_\_\_ мм (рис. 1)

Форма передних рогов боковых желудочков (изменена/не изменена) \_\_\_\_\_

Размеры затылочных рогов боковых желудочков \_\_\_\_\_ мм (рис. 2)

Размеры височных рогов боковых желудочков \_\_\_\_\_ мм

Размеры третьего желудочка \_\_\_\_\_ мм (рис. 1)

Размеры четвертого желудочка \_\_\_\_\_ мм (рис. 3)

Компримирована: локально/диффузно.

Признаков нарушения ликвородинамики: не выявлено/выявлено: уровень окклюзии

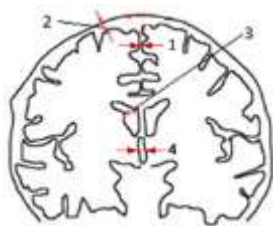


Рисунок 1. Коронарный срез на уровне отверстий Монро

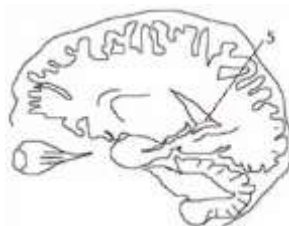


Рисунок 2. Сагиттальный срез на уровне затылочного рога

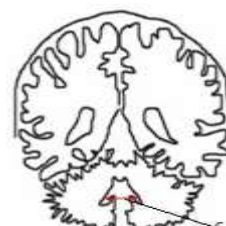


Рисунок 3. Коронарный срез на уровне IV желудочка

1. межполушарная щель,

2. жидкость по конвексу мозга,

3. передние рога боковых желудочков,

4. размер третьего желудочка,

5. затылочный рог бокового желудочка,

6. четвертый желудочек.

##### *Субарахноидальное пространство*

Субарахноидальное пространство не расширено:

размеры межполушарной щели \_\_\_\_\_ мм (рис. 1)

размеры латеральных щелей: слева \_\_\_\_\_ мм, справа \_\_\_\_\_ мм

жидкость по конвексу мозга \_\_\_\_\_ мм (рис. 1)

Расширено:

локально/диффузно с указанием анатомической области

#### 7) ПЕРИВАСКУЛЯРНЫЕ ПРОСТРАНСТВА

Не расширены/расширены с указанием локализации и размеров

#### 8) ТУРЕЦКОЕ СЕДЛО

Не изменено

Изменено (указать характер изменений)

## 9) ЦИСТЕРНЫ МОЗГА

Цистерны мозга не расширены, не деформированы.

Расширены, деформированы: размеры \_\_\_\_\_

## 10) ТАЛАМУС И ПОДКОРКОВЫЕ ЯДРА

Плотность не изменена

Изменена: плотность повышена/понижена;

равномерно/неравномерно;

диффузно/локально

## 11) ВЕНОЗНЫЕ СИНУСЫ

Венозные синусы не изменены

Изменены: патологическое усиление плотности (равномерно/неравномерно)

## 12) КОСТНЫЕ СТРУКТУРЫ, ПОЛОСТИ

Деструкции, нарушения целостности костей черепа не выявлено.

Выявлено:

локализация,

характер,

размер дефекта,

состояние кортикального слоя.

Придаточные пазухи носа:

пневматизация нарушена/не нарушена (указать характер изменений).

Височные кости:

пневматизация пирамид и ячеек сосцевидных отростков не нарушена

нарушение пневматизации (указать характер изменений)

Улитки, внутренние слуховые проходы:

визуализируются/не визуализируются

Орбиты, ретробульбарное пространство, глазные яблоки:

не изменены

изменены (указать характер изменений)

## 13) МЯГКИЕ ТКАНИ ОБЛАСТИ ИССЛЕДОВАНИЯ:

– не изменены

– изменены (указать характер изменений).

Патологическое накопление контрастного вещества (отмечается/не отмечается)

## ЗАКЛЮЧЕНИЕ:

---

---

---

---

\* Заполняется при каждом исследовании.