Учреждение образования
«ГОМЕЛЬСКИЙ ГОСУДАРСТВЕННЫЙ МЕДИЦИНСКИЙ УНИВЕРСИТЕТ»

Кафедра оториноларингологии
с курсом офтальмологии

Острые и хронические заболевания гортани. Классификация. Хронический гиперпластический ларингит как предраковое заболевание гортани. Новообразования гортани

Заведующий кафедрой к.м.н., доцент И.Д. ШЛЯГА

2021

Ларингология

- **Гортань** - конечный отдел ВДП, расположена на передней поверхности шеи под подъязычной костью впереди от позвоночника
- ***У взрослых*** гортань находится на уровне шейных позвонков CIV-VI, ***у детей*** – CIII-IV, ***у пожилых*** – CIV-VII

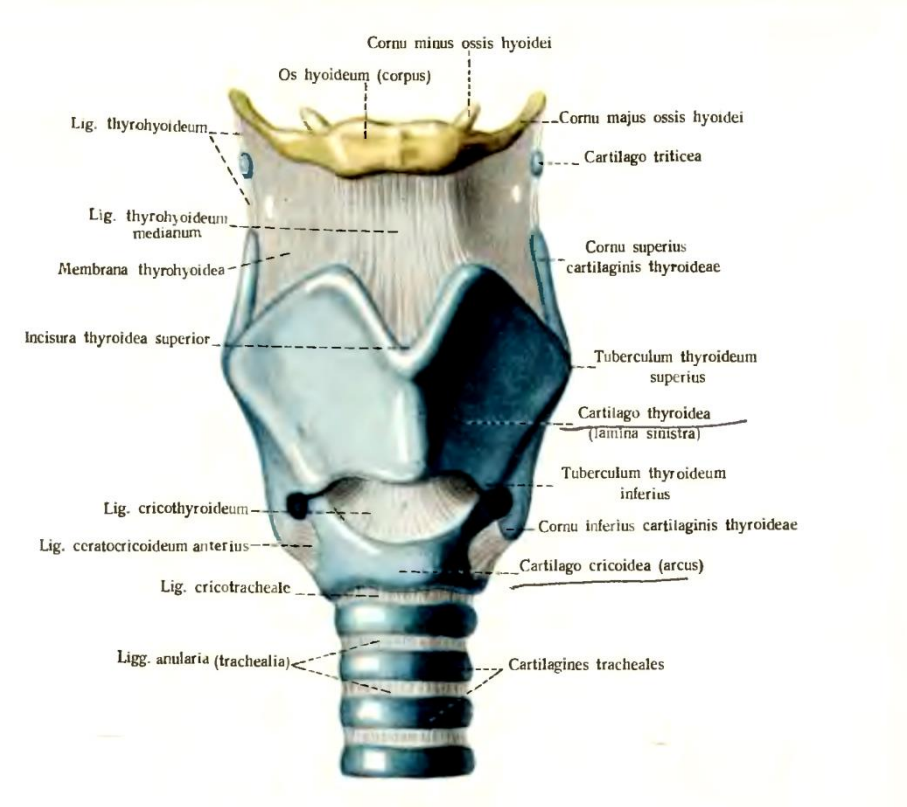

Связки и суставы гортани; спереди (1/1).

Хрящи гортани

Непарные

- щитовидный
- перстневидный
- надгортанник

Парные

- черпаловидный
- рожковидный
- клиновидный

Хрящи гортани

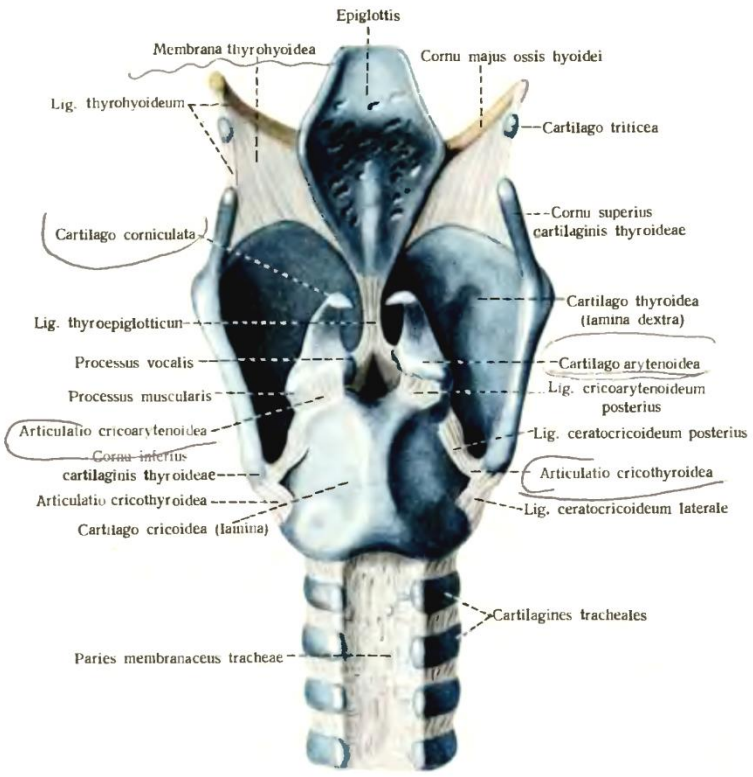

Связки и суставы гортани; сзади ($^1/_1$).

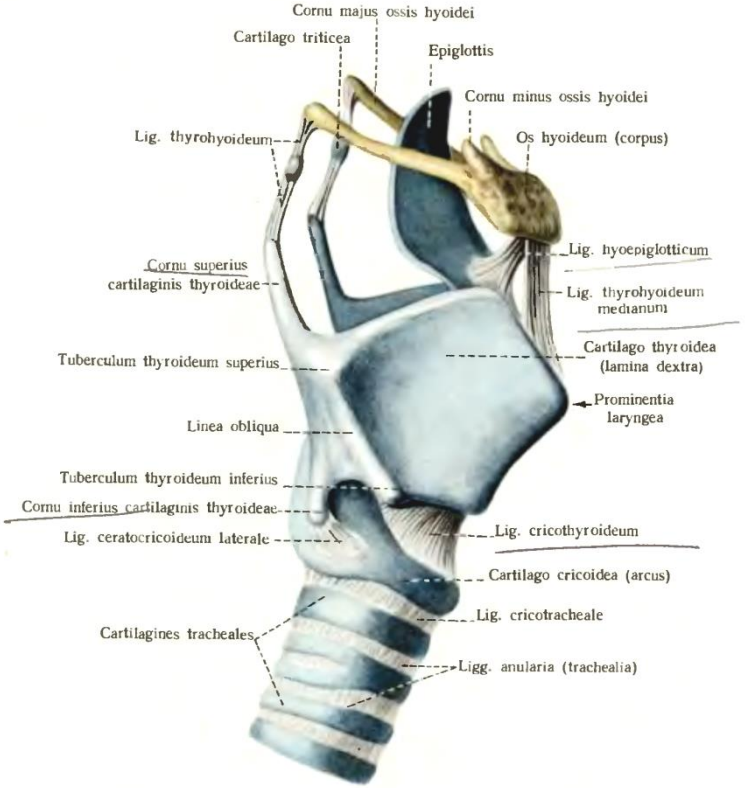

Связки и суставы гортани; справа ($^1/_1$).

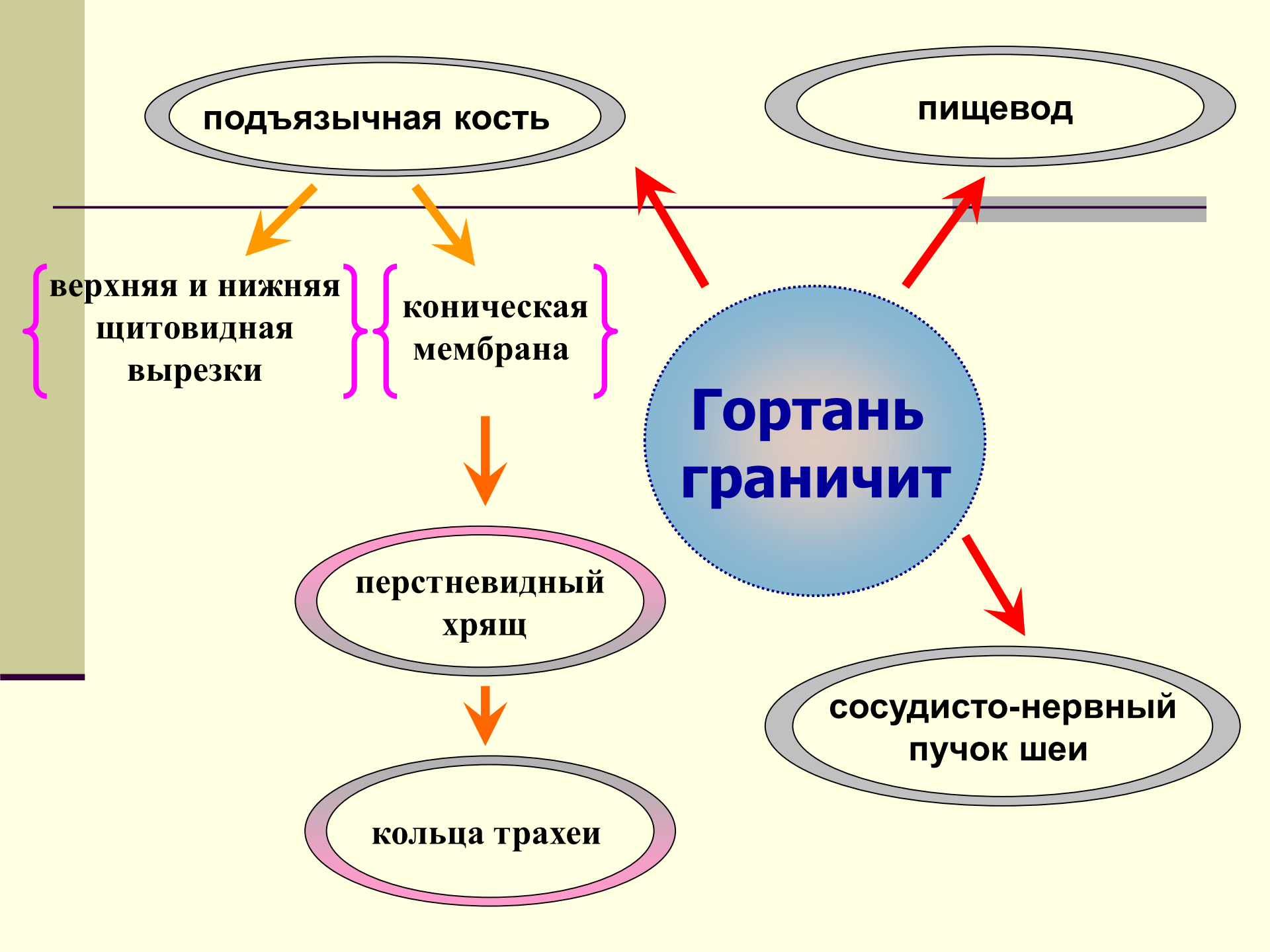
подъязычная кость
пищевод
верхняя и нижняя щитовидная вырезки
коническая мембрана
Гортань граничит
перстневидный хрящ
сосудисто-нервный пучок шеи
кольца трахеи

Мышцы гортани

- Расширители гортани – задняя перстнечерпаловидная мышца
- Суживатели голосовой щели – боковая перстне-черпаловидная, косая, поперечная черпаловидная мышцы
- Мышцы, напрягающие голосовые складки – щиточерпаловидная, перстне-щитовидная
- Мышцы , обеспечивающие движение надгортанника – черпалонадгортанная, щитонадгортанная

Мышцы гортани

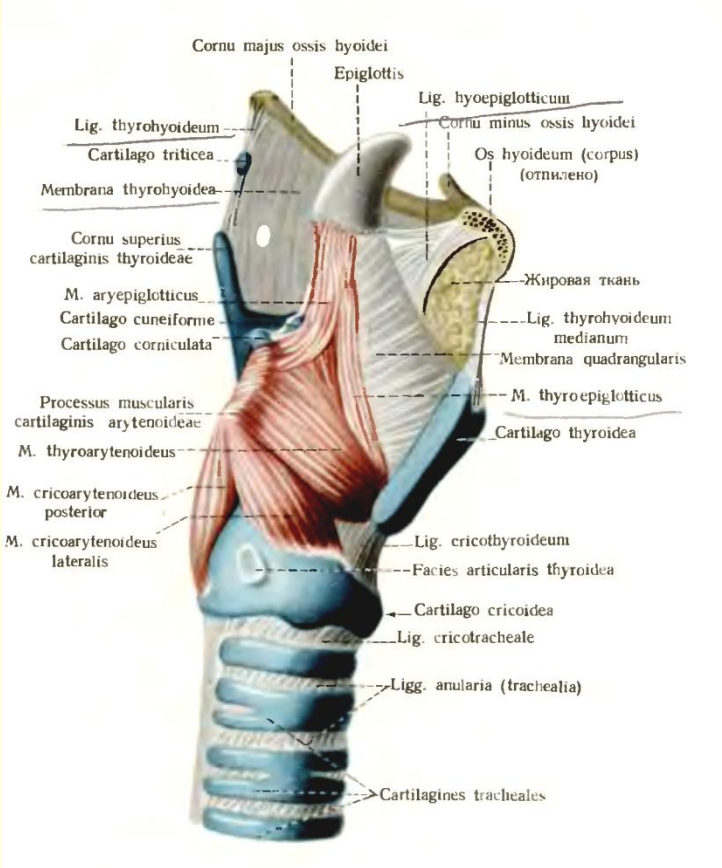

Мышцы гортани, mm. laryngis; справа ($^1/_1$).
(Правая пластинка щитовидного хряща удалена.)

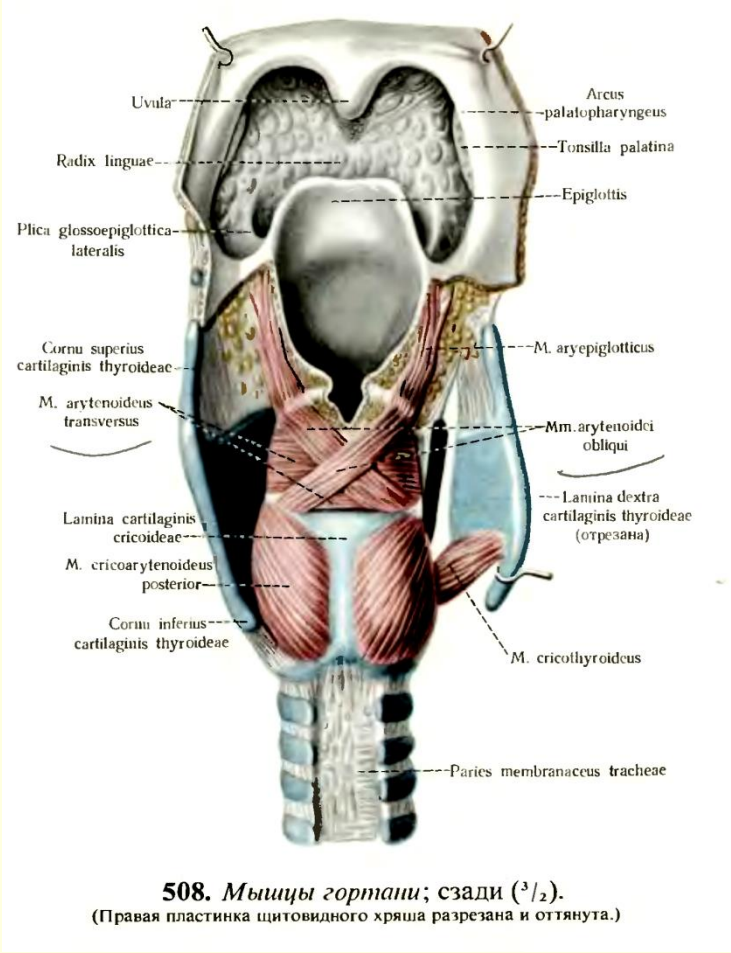

508. *Мышцы гортани*; сзади ($^3/_2$).
(Правая пластинка щитовидного хряща разрезана и оттянута.)

Мышцы гортани

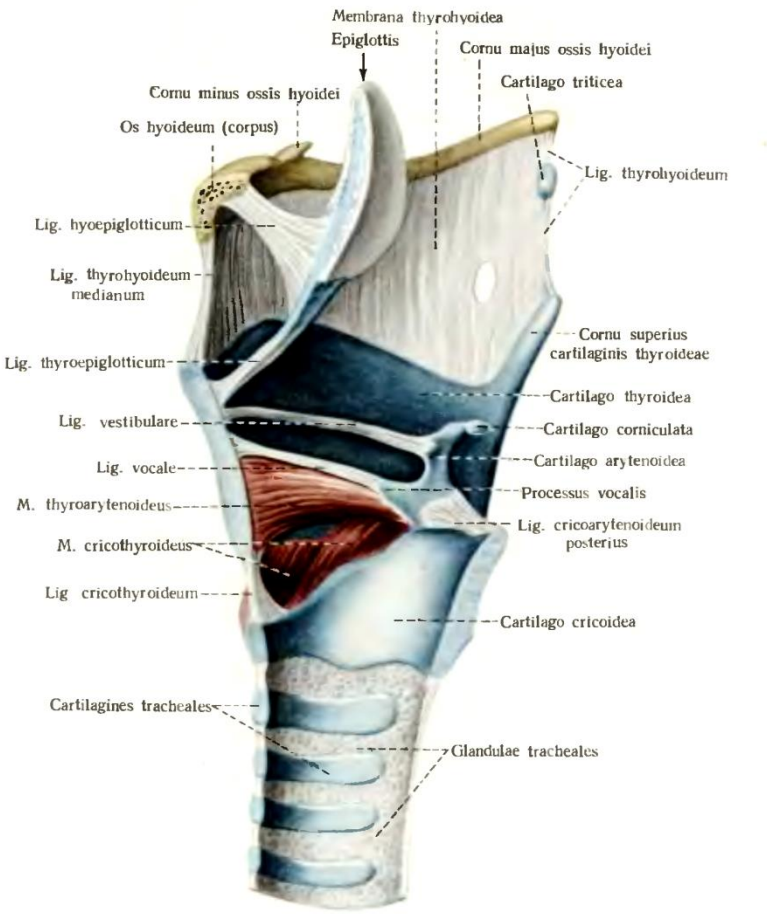

Мышцы и связки гортани, правая сторона; изнутри ($^3/_2$).
(Сагиттально-срединный разрез.)

Гортаноглотка

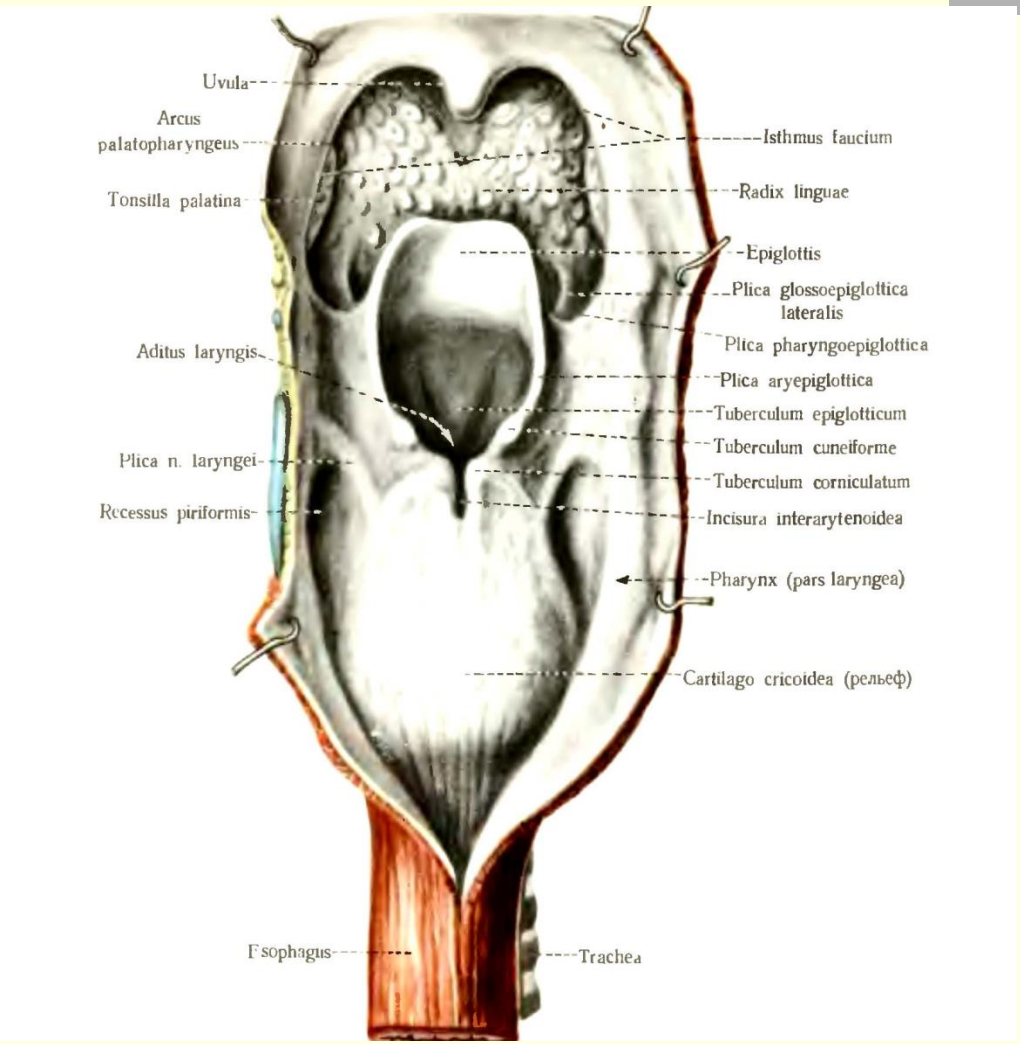

Гортаноглотка, гортань

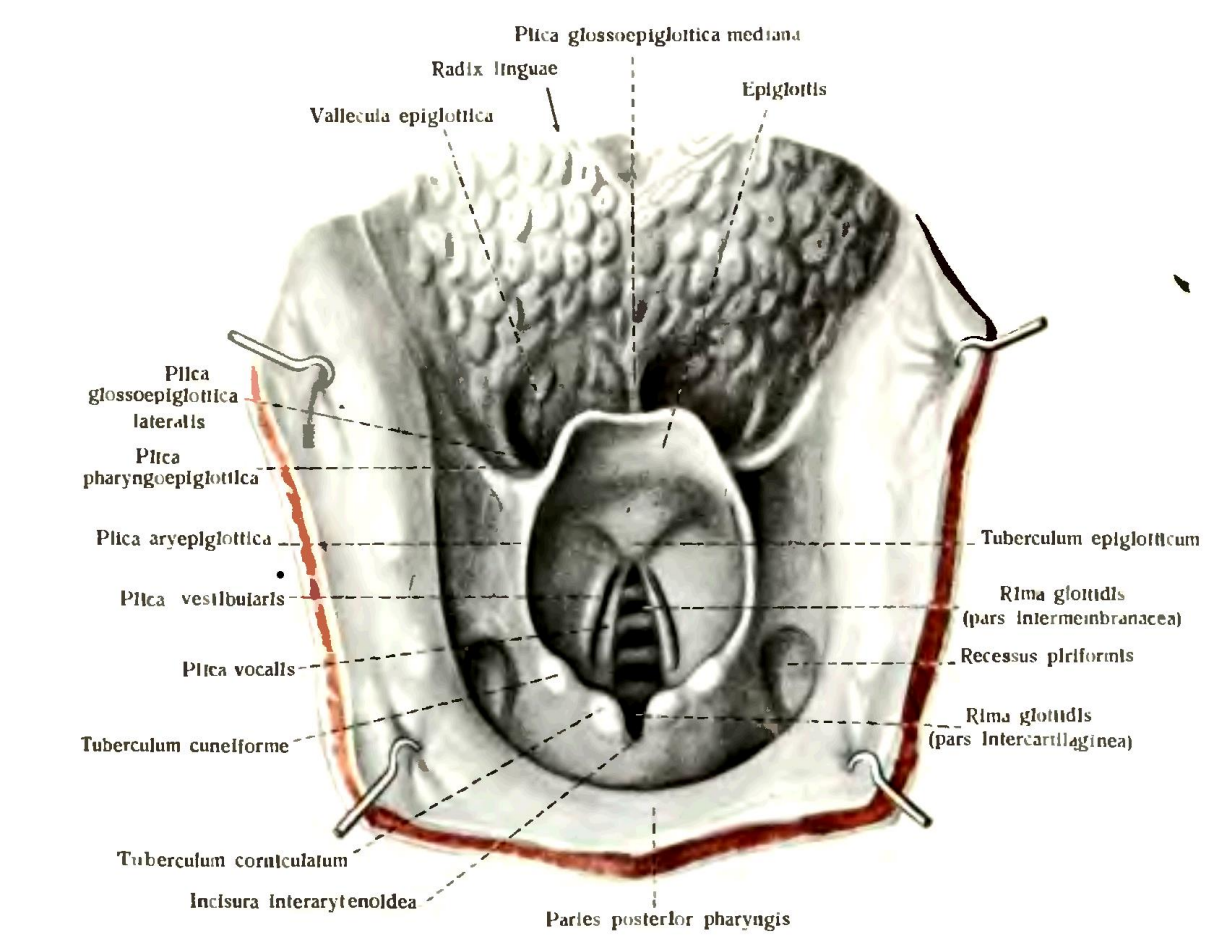

Кровоснабжение

- **верхняя (ветвь верхней щитовидной артерии, отходящей от наружной сонной артерии, реже от бифуркации или общей сонной артерии) и нижняя гортанные артерии (ветвь нижней щитовидной артерии, отходящей от щитошейного ствола)**

Лимфатическая система

- **включает *2 отдела, разделенных голосовыми складками*. Верхний более развит. Из верхнего и среднего отдела гортани лимфа собирается в глубокие шейные узлы по ходу внутренней яремной вены, особенно на уровне деления общей сонной артерии и у заднего брюшка двубрюшной мышцы, из нижнего отдела – в узлы перед конической мембраной, на перешейке щитовидной железы и в претрахеальные лимфатические узлы**

Иннервация

- **Симпатическая – от звездчатого узла, парасимпатическая – от блуждающего нерва. Верхний (*преимущественно чувствительный*) гортанный нерв иннервирует слизистую гортани верхних отделов, нижний (*преимущественно двигательный*) – нижние отделы гортани**

Заболевания гортани

Острые

Ларингиты
(катаральный,
гортанная ангина)
Хондроперихондрит
Стенозы гортани

У детей

Ларингиты
(катаральный,
ложный круп,
истинный круп-дифтерия,
о.стенозирующий вирусный)

Хронические

Ларингиты
(катаральный, атрофический
гиперпластический)
Опухоли
(доброкачественные, злокачественные)
Инфекционные гранулемы
(склерома,туберкулез, сифилис)
Паралич мышц гортани
Стенозы гортани

Классификация ХГЛ

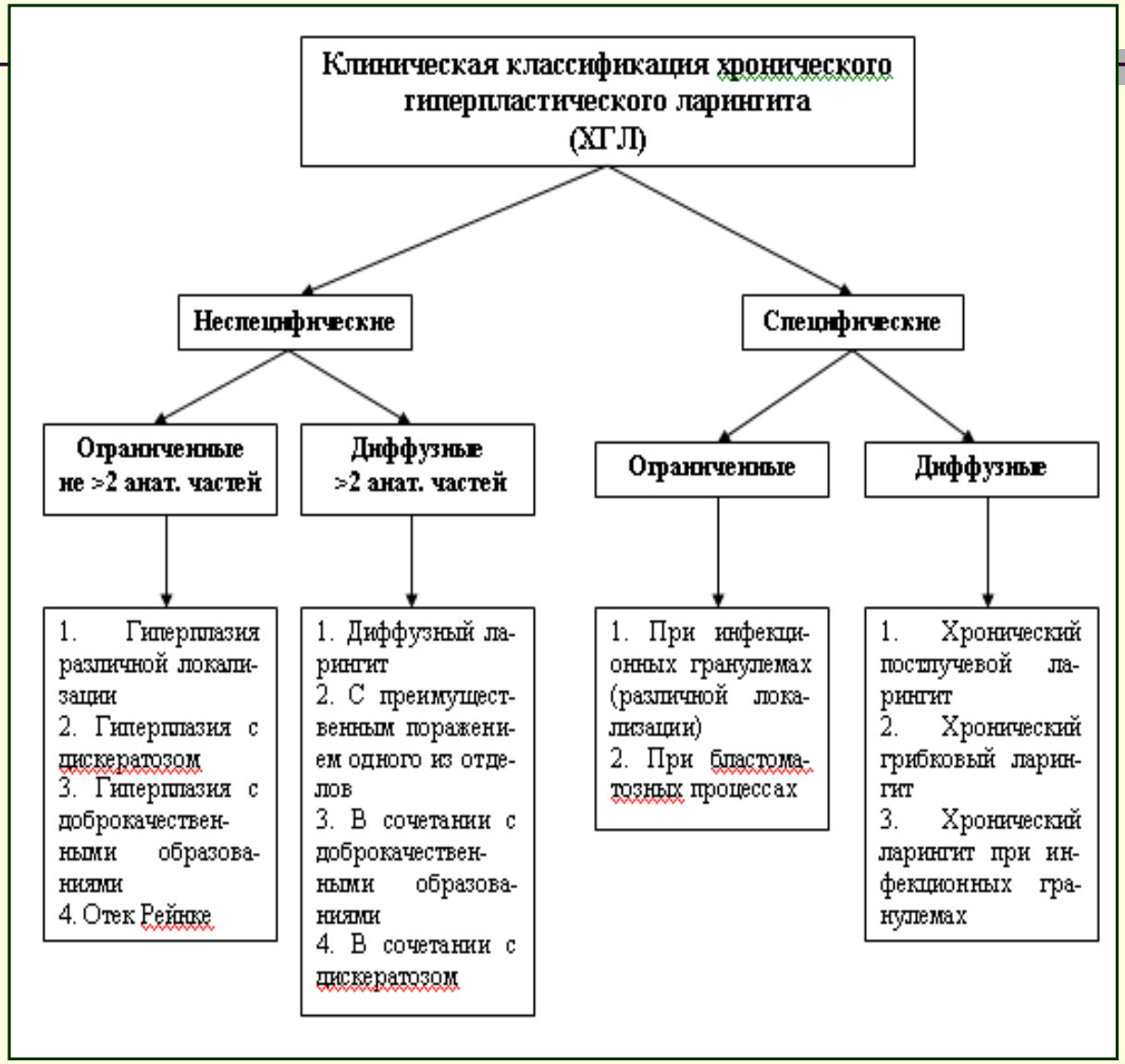

ПРЕДРАКОВЫЕ ЗАБОЛЕВАНИЯ ГОРТАНИ

Облигатный предрак

- ХГЛ
- папиллома у взрослых
- рецидивирующий папилломатоз
- дискератозы

Факультативный предрак

- папиллома
- фиброма
- контактная язва голосового отростка или голосовых складок
- рубцовый процесс после хронических специфических инфекций *(туберкулез, сифилис, склерома)* и ожогов

Папилломы гортани

- — доброкачественные эпителиальные опухоли экзофитной формы с мелкобугристой поверхностью, медленным ростом. Изредка наблюдается быстрое разрастание папиллом или диффузное поражение слизистой гортани (папилломатоз)

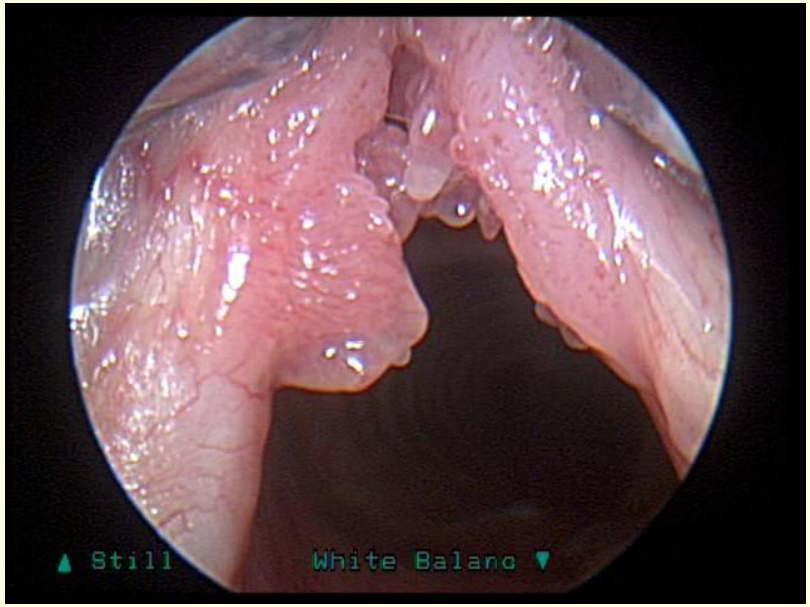

Папилломы гортани

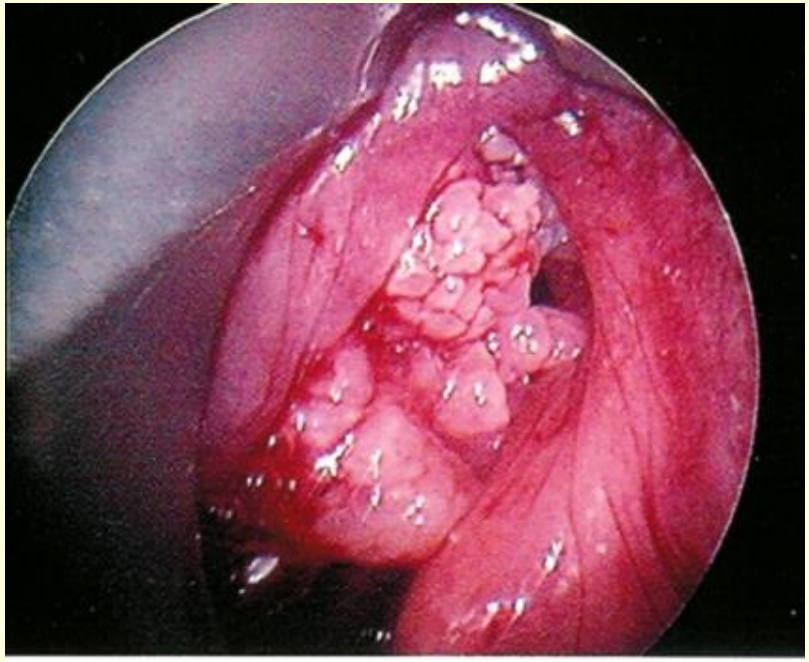

Рецидивирующий папилломатоз

Дискератозы гортани

- — это собирательное понятие, которое включает в себя несколько клинических форм: собственно дискератоз, пахидермию, десквамативный ларингит, лейкоплакию, кератоз, гиперкератоз, лейкокератоз

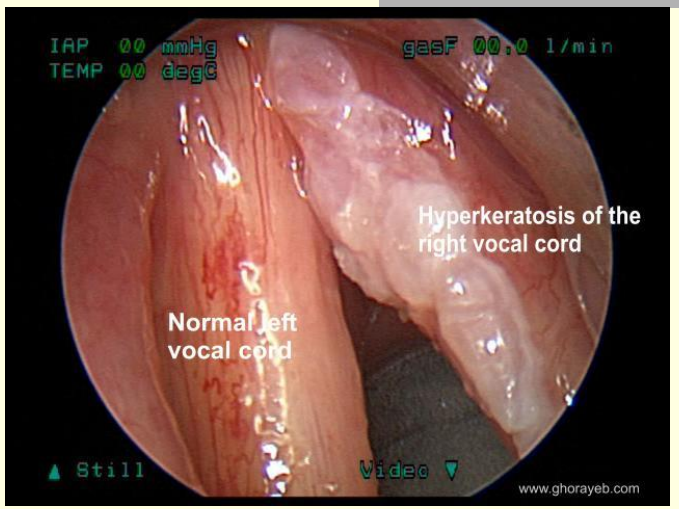

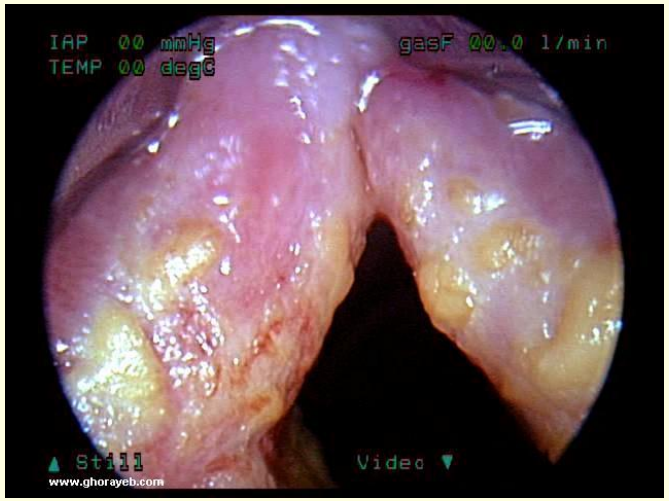

Полипы

- Полипы редко встречаются у детей;

  у взрослых — чаще у мужчин. Полипы чаще бывают односторонними, располагаются на свободном крае голосовой складки в передней или средней трети. Полипы являются показанием для хирургического лечения.
- Отечный тип полипа характеризуется наличием стромы, фибринозного экссудата, плазмы

Полипы

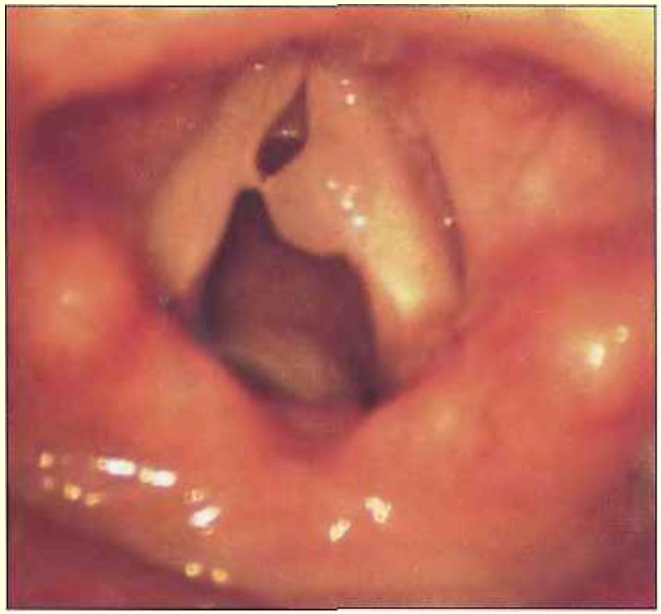

Фаза дыхания.
Отечный полип на правой голосовой складке

Фаза фонации

Полипы

- Полип может быть на широком основании или иметь ножку, может быть обусловлен инфекцией полости носа, околоносовых пазух, курением, что расценивается как предрасполагающие факторы. Он часто является результатам голосового перенапряжения и иногда требует больших усилий для смыкания, закрытия голосовой щели.

Полипы

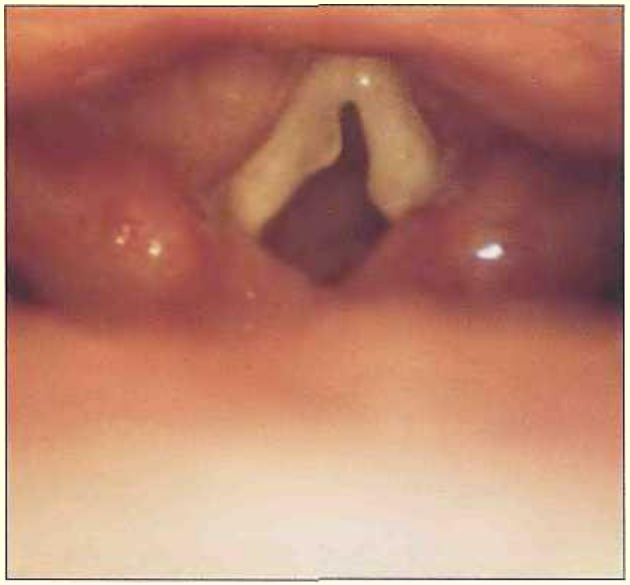

Полип левой голосовой складки у 10-летнего ребенка

Полип правой голосовой складки с расширенными кровеносными сосудами

ИНТУБАЦИОННАЯ ГРАНУЛЕМА

- Это ятрогенные заболевания хрящей гортани, когда пролиферация тканей возникает вследствие изъязвления слизистой оболочки после травмы при интубации. Хорошо известна их тенденция к рецидивам после хирургического иссечения, необходимы специальные меры реабилитации.

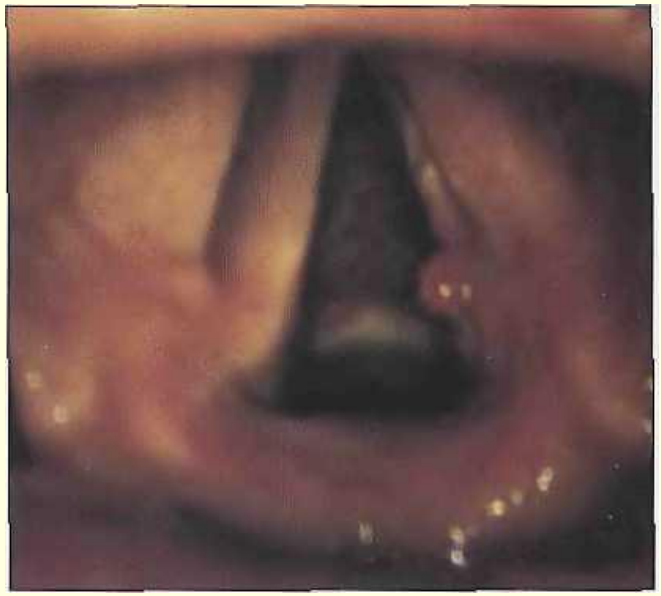

КОНТАКТНЫЕ ЯЗВЫ

- Эти одно- или двусторонние припухлости на слизистой оболочке гортанных хрящей бывают вторичными вследствие плотных контактов черпаловидных хрящей во время фонации. Желудочно-пищеводный рефлюкс может быть предрасполагающим фактором, повреждающим слизистую оболочку и образующим язвенные поверхности

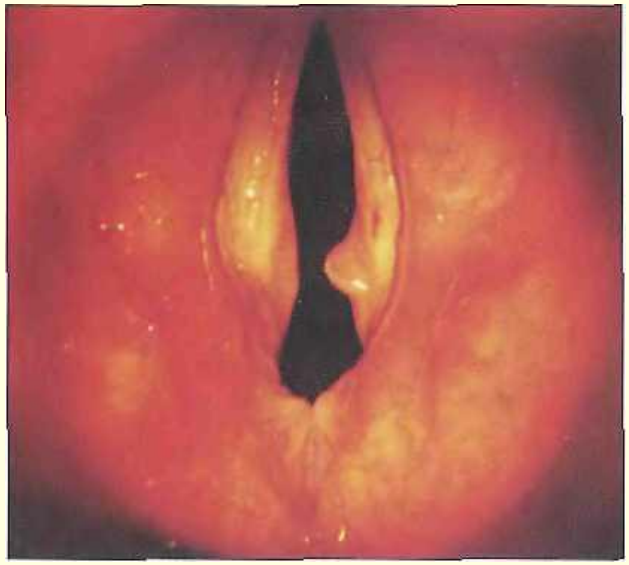

Специфические ларингиты

- Под этим термином подразумеваются воспалительные заболевания гортани, которые сейчас встречаются реже (Туберкулез, сифилис, саркоидоз...)

Туберкулез гортани:
язвенно-пролиферативный процесс

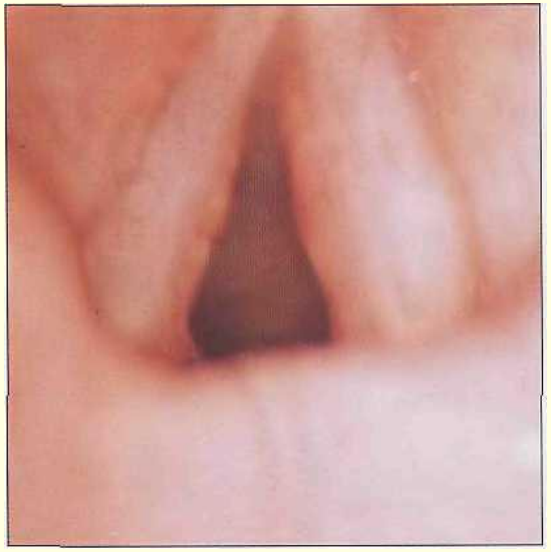

Изъязвление
- эндоларингеальная картина

Специфические ларингиты

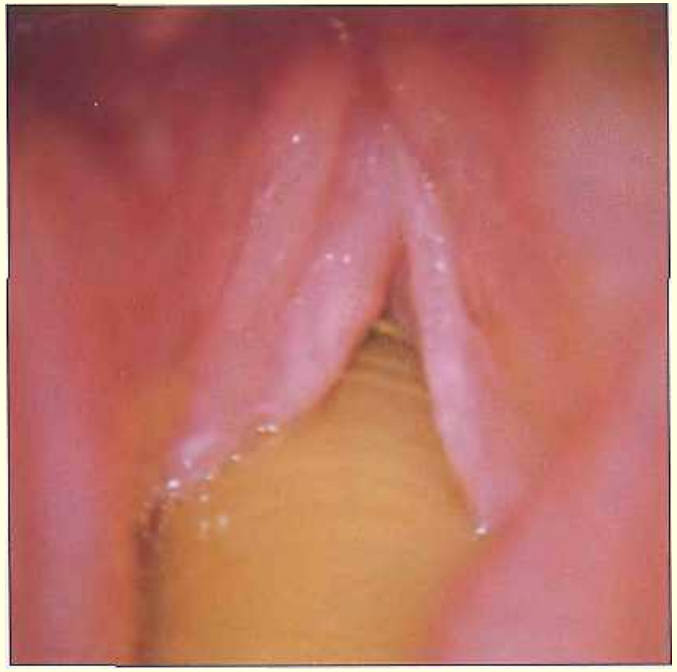

Грибковая инфекция

Склерома. Стеноз.

Методы диагностики ХГЛ

- **непрямая ларингоскопия**
- **прямая микроларингоскопия**
- **фиброларингоскопия**
- **видеоларингостробоскопия**
- **бактериологический** (микологический)
- **микроскопический**
- **гистологический**
- **рентген-томографический**
- **УЗИ лимфатических узлов шеи**

Методы лечения ХГЛ

- Подход к лечению больных ХГЛ должен быть индивидуальным, с учетом онкологической настороженности, локализации и степени распространенности процесса



Методы лечения ХГЛ

Комбинированные

включают в себя кроме консервативной терапии, эндоларингеальные микрохирургические вмешательства

Консервативные

(общие и местные)

Принципы лечения ХГЛ

- **В плане общего лечения главным условием является исключение вредных этиологических факторов – отказ от курения, алкоголя,**
- **соблюдение голосового режима,**
- **исключение вредных профессиональных факторов,**
- **санация очагов хронической инфекции (*хронического ринита, синусита, тонзиллита, фарингита, трахеобронхита*)**

Стенозы гортани

- (*лат.stenos-узкий, тесный*) — это сужение просвета органа, приводящее к затруднению дыхания

Стеноз гортани не самостоя-тельное заболевание, а с и н д р о м

Формы стенозов

- **Молниеносный** – исчисляется секундами и минутами (аспирация инородного тела, травма, аллергия)
- **Острый** – от нескольких часов до суток (ожоги, отеки, вирусные заболевания)
- **Подострый** – от нескольких суток до недели (дифтерия, травмы, инфекционные поражения, хондроперихондриты, нейропатия возвратных нервов)
- **Хронический** – от недели до месяцев (опухоли, инфекционные гранулемы, рубцовые мембраны)

Причины острых стенозов

- **Местные воспалительные заболевания:** отек, флегмонозный и абсцедирующий ларингит (абсцесс надгортанника), хондроперихондрит, гортанная ангина.
- **Местные невоспалительные заболевания:** открытые и закрытые травмы гортани, аспирация инородных тел, аллергический отек гортани, двусторонний паралич голосовых складок, химические и термические ожоги гортани, повреждение возвратных гортанных нервов.
- **Инфекционные заболевания**: дифтерия, ложный круп, грипп, ОРВИ, корь, скарлатина.

Причины хронических стенозов

- **Опухоли злокачественные и доброкачественные**
- **Инфекционные гранулемы: склерома, туберкулез, сифилис гортани**
- **Последствия травм, операций, облучений, ожогов, хондроперихондритов**
- **Врожденные мембраны и кисты гортани**
- **Сдавление извне опухолью или аневризмой**

Клинические проявления стеноза

- **I степень *(компенсация).***

Характерны осиплость, грубый "лающий" кашель, шумное дыхание, может быть небольшое втяжение податливых мест грудной клетки (чаще эпигастрия), углубление и урежение дыхания, уменьшение пауз между вдохом и выдохом, одышка при физической нагрузке (ходьба).

Пульс учащен, АД в норме или повышено, ширина голосовой щели (ГЩ) 6-7 мм

Клинические проявления стеноза

- **II степень *(субкомпенсация):***

больной беспокоен, мечется, положение полусидячее, иногда может отмечаться вялость, инспираторная одышка – стридор, втяжение податливых мест грудной клетки (включается вспомогательная дыхательная мускулатура), гиперемия лица, потливость головы, цианоз носогубного треугольника тахикардия, тоны сердца приглушены, АД повышено, ширина ГЩ–4-5 мм

Клинические проявления стеноза

- **III степень *(декомпенсация):***

состояние тяжелое; характерно чувство страха, возбуждение, больной хватает себя за шею, манит руками. Выражена инспираторная одышка с затрудненным вдохом и стенотическим шумом, резкое втяжение надключичных и яремной ямок, эпигастральной области, межреберных промежутков в покое. Вынужденное положение тела с запрокинутой головой. Кожные покровы бледные, покрыты липким холодным потом, цианоз носогубного треугольника, губ, ногтевых фаланг. Пульс частый, слабого наполнения, артериальная гипотензия, глухость тонов сердца.

При ларингоскопии ширина ГЩ 2-3 мм

Клинические проявления стеноза

- **IV степень *(асфиксия):***

состояние крайне тяжелое; выражен цианоз, серый цвет кожных покровов. Сознание отсутствует, гипотермия. Возможны судороги. Дыхание частое, поверхностное с короткими остановками и последующим глубоким вдохом, аускультативно едва выслушиваются дыхательные шумы. Падение сердечной деятельности – артериальная гипотензия, глухость тонов, аритмия, нитевидный пульс.

Ширина ГЩ до 1 мм

Лечебная тактика

При стенозе I степени показаны:

- **отвлекающая терапия (горячие ножные или ручные ванны в течение 5 минут);**
- **теплое щелочное питье (молоко с содой, минеральная вода без газов);**
- **седация больного (настойка валерианы, пустырника, пиона, новопассит);**
- **десенсибилизирующие препараты при сопутствующих аллергических проявлениях;**
- **ингаляции с 0,025% раствором нафтизина или 0,1% раствором адреналина**

Лечебная тактика

При стенозе II степени показаны:

- **оксигенотерапия;**
- **ингаляции 0,1% раствора адреналина (1-2 мл, которые можно повторять каждые 30-60 минут, при отсутствии адреналина могут использоваться другие сосудосуживающие препараты (нафтизин 0,05%, галазолин 0,05%–1–2 капли);**
- **ингаляции кортикостероидов местно однократно или коротким курсом (гидрокортизон, бекотид);**
- **ингаляции 2% раствора хлорида натрия и соды для стимуляции кашля;**
- **внутримышечное, внутривенное введение кортикостероидов (дексаметазон, преднизолон);**
- **назначение муколитиков (бромгексин, амброксол, ацетилцистеин);**
- **назначение по показаниям антибиотиков**

Лечебная тактика

В практической деятельности используется термин и «внутривенная трахеотомия»

Это набор лекарственных препаратов, который последовательно вводится внутривенно и нередко приводит к заметному улучшению состояния больного

Примерный состав для детей:

Раствор глюкозы 20% - 10–20,0 мл.
Раствор CaCl 10% 1,0 мл на год жизни.
Раствор аскорбиновой кислоты 1% – 1,0 мл на год жизни.
Раствор эуфиллина 2,4% - 0,2мг/ кг массы тела.
Раствор преднизолона 2–3 мг/кг.
Раствор пипольфена 2,5% 1 мл.
Лазикс, строфантин по показаниям.

Лечебная тактика

При стенозе гортани III степени больной должен быть госпитализирован в отделении реанимации, где проводятся следующие мероприятия:

- **парентеральное ведение гормонов (дексаметазон, преднизолон);**
- **интубация трахеи, санация гортани и трахеи, в ряде случаев – продленная назотрахеальная интубация;**
- **трахеостомия**
- **оксигенотерапия подогретой кислородо-воздушной смесью (40-60%);**
- **введение муколитиков;**
- **седация больного (седуксен 0,3 мг/кг);**
- **антибиотики широкого спектра действия**

Лечебная тактика

Стеноз гортани IV степени

- **коникотомия (трахеотомия)**
- **показан перевод больного на ИВЛ**
- **посиндромная терапия, направленная на восстановление гемодинамики, профилактику и лечение отека головного мозга**

Трахеостомия

— это операция рассечения трахеи с последующим введением в ее просвет канюли или создания стомы путем сшивания краев трахеи и кожной раны для обеспечения эндотрахеальных и эндобронхиальных диагностических и лечебных манипуляций

Трахеостома

– это искусственный наружный свищ трахеи

Классификация трахеостомий

I. **В зависимости от направления кожного и трахеального разреза**

- **Продольная.**
- **Поперечная (более физиологическая, косметическая линия шва, меньше риск инфицирования, рана заживает быстрее)**

Классификация трахеостомий

II. По технике выполнения

- **А. *Типичные операции:***

  1. Классическая трахеостомия

  2. Чрескожная трахеостомия

  3. Трансларингеальная трахеостомия

- **Б. *Атипичные операции:***

  1. Коникотомия (минитрахеостомия)

  2. Конико-крикотомия

  3. Коникопункция, коникокатетеризация (микротрахеостомия, трахеоцентез)

  4. Тиреотомия

  5. Тирео-конико-крикотомия

Классификация трахеостомий

III. По отношению к перешейку щитовидной железы

- **Верхняя (рассекают 2–3 кольца трахеи над перешейком)**
- **Средняя (рассекается перешеек щитовидной железы, предварительно перевязанный, и 3–4 кольца трахеи)**
- **Нижняя (рассекают под перешейком 4–5 кольца трахеи)**

Классификация трахеостомий

IV. По срочности выполнения

- **Экстренная** (трахеостомия выполняется незамедлительно)
- **Срочная** (в течение ближайших суток)
- **Плановая** (в ближайшее время, не ограниченное текущими сутками)

Классификация трахеостомий

VI. По наличию осложнений

- Осложненная
- Неосложненная

РАК ГОРТАНИ

- **занимает первое место среди других злокачественных новообразований головы и шеи. Среди всех форм злокачественных опухолей верхних дыхательных путей на данную патологию приходится 75% случаев заболеваний. Рак гортани *чаще* регистрируется в возрастной группе от 45 до 75 лет, преимущественно у лиц мужского пола (95%)**

Рак гортани

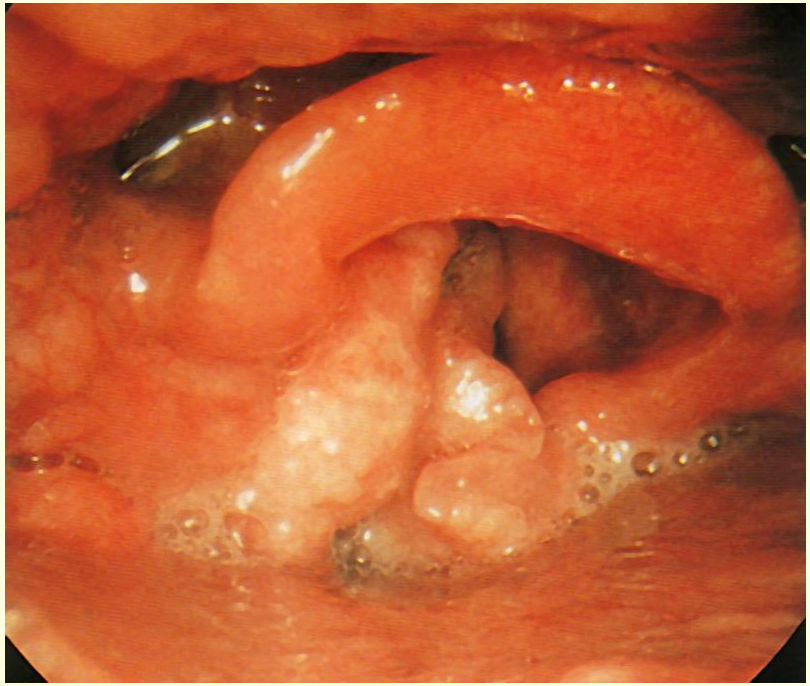

Рак грушевидного синуса

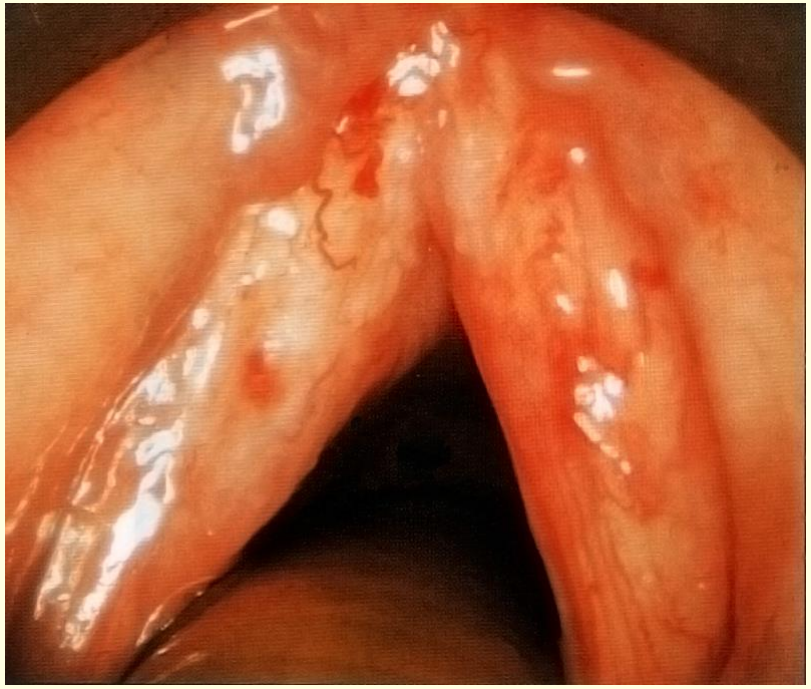

Двусторонний прединвазивный рак голосовых складок. Опухоль еще не ороговела, видно только мелкопятнистое утолщение эпителия атипичными капиллярами

Рак гортани

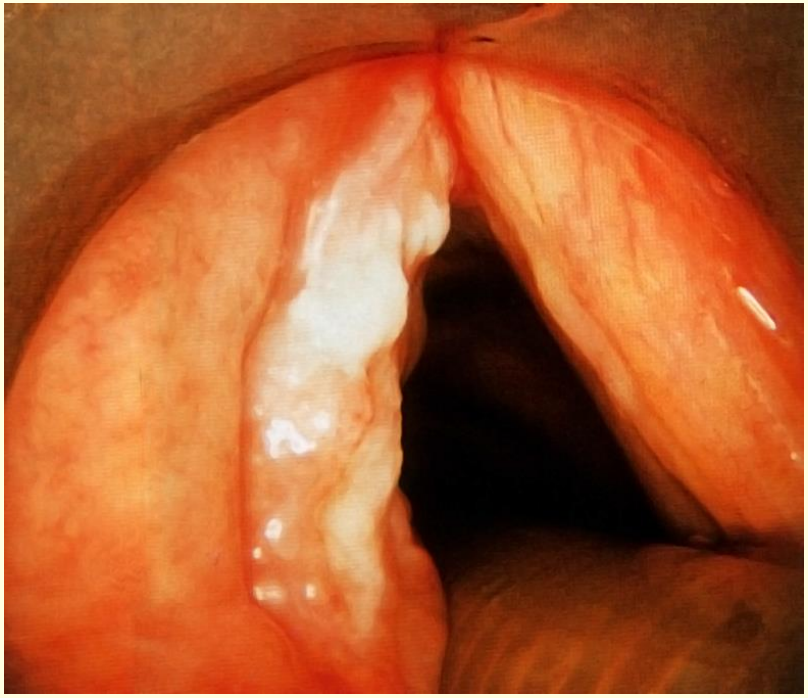

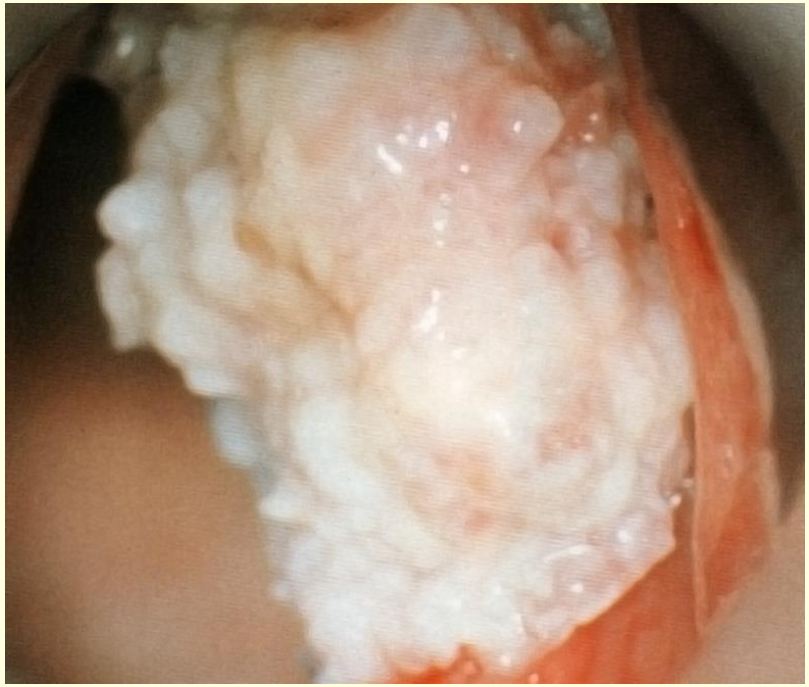

Рак левой голосовой складки стадии Т1 с частичным ороговением

Ороговевающий рак правых голосовой и желудочковой складок

Рак гортани

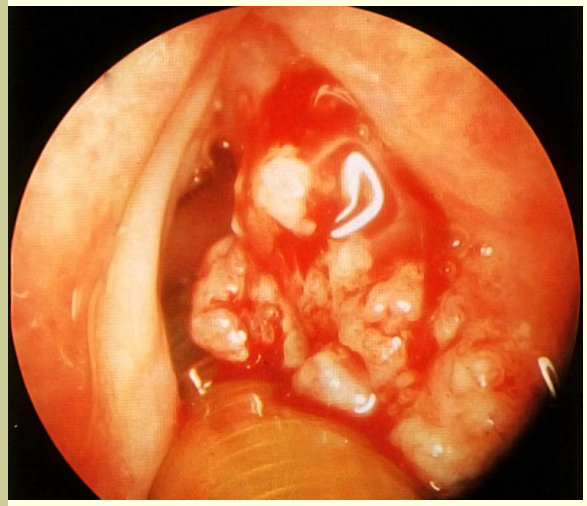

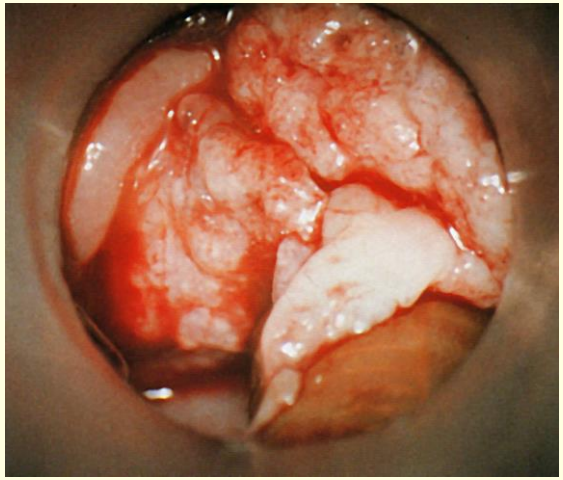

Очень большая карцинома голосовой складки стадии Т3

Рак надгортанника, закрывающий вход в гортань

Рак левой голосовой складки стадии Т2 вблизи передней комиссуры

ФАКТОРЫ РИСКА РАКА ГОРТАНИ

Внешние

- курение (табачный дым с повышенной осмольностью более 25,7 mg);
- профессиональный фактор (работа с мышьяком и его соединениями, каменно–угольные смолы, коксование угля и алюминиевая промышленность);
- загрязнение атмосферного воздуха (увеличение двуокиси серы, бензпирена и двуокиси азота);
- алкоголь (особое значение имеют суррогаты алкоголя)

Внутренние

- уменьшение антиканцерогенных агентов: I (токоферола, каротина, аскорбиновой кислоты);
- увеличение эндогенных андрогенов и их метаболитов;
- все виды иммунодефицита (как первичного, так и вторичного);
- хронические гиперпластические процессы гортани

Злокачественные новообразования гортани

- **Внутриэпителиальный рак** (carcinoma «in situ»)
- **плоскоклеточный рак** (ороговевающий и неороговевающий)
- **Саркома**
- **Хондросаркома**
- **Лейомиосаркома**
- **Нейросаркома**

Классификация

А. По локализации рака гортани

- **Рак вестибулярного (надскладочного) отдела**
- **Рак области голосовых складок**
- **Рак подскладочной области**

Надскладочная область

- **T1–опухоль ограничена одной анатомической частью надскладочной области, подвижность голосовых складок сохранена**
- **T2–опухоль поражает слизистую оболочку нескольких анатомических частей надскладочной области или одну часть надскладочной области и одну или несколько частей голосовых складок, подвижность голосовых складок сохранена**
- **T3–опухоль ограничена гортанью с фиксацией голосовых складок и / или с распространением на позадиперстневидную область или преднадгортанные ткани**
- **T4а–опухоль распространяется на щитовидный хрящ и / или другие прилежащие к гортани ткани: трахею, щитовидную железу, пищевод, мягкие ткани шеи, включая глубокие мышцы языка, подподъязычные мышцы**
- **T4б–опухоль распространяется на превертебральное пространство, медиастинальные структуры или охватывает сонную артерию**

Область голосовых складок

- **T1–опухоль ограничена голосовой (ыми) складкой (ами) без нарушения подвижности (могут быть вовлечены передняя или задняя комиссуры) гортани**
- **T1а–опухоль ограничена одной голосовой складкой.**
- **T1б–опухоль распространяется на обе голосовые складки**
- **T2–опухоль распространяется на надскладочную и / или подскладочную области и / или нарушение подвижности голосовой складки, и / или опухоль распространяется за пределы голосовой щели, и / или с небольшой эрозией щитовидного хряща**
- **T3–опухоль ограничена гортанью с фиксацией голосовой складки**
- **T4а–опухоль распространяется на щитовидный хрящ и / или на другие прилежащие к гортани ткани: трахею, пищевод, щитовидную железу, глубокие мышцы языка, подподъязычную область**
- **T4б–опухоль распространяется на превертебральное пространство, медиастинальные структуры или охватывает сонную артерию**

Подскладочная область

- **T1–опухоль ограничена подскладочной областью**
- **T2–опухоль распространяется на одну или обе голосовые складки со свободной или ограниченной подвижностью**
- **T3–опухоль ограниченна гортанью с фиксацией голосовой складки**
- **T4a–опухоль распространяется на щитовидный или перстневидный хрящ и / или на прилежащие к гортани ткани: трахею, пищевод, щитовидную железу, мягкие ткани шеи, включая глубокие мышцы языка, подподъязычную область**
- **T4б–опухоль распространяется на превертебральное пространство медиастенальные структуры или охватывает сонную артерию**

Классификация злокачественных опухолей гортани по стадиям

I стадия	**T1N0M0**
II стадия	**T2N0M0**
III стадия	**T3N0M0**
	T1N1M0
	T2N1M0
	T3N1M0
IVa стадия	**T1N2M0** **T2N2M0**
	T3N2M0
	T4aN0M0
	T4aN1M0 **T4aN2M0**
IVb стадия	**T4b любая N M0**
	Любая T N3 M0
IVc стадия	**Любая T любая N M1**

Клиника рака гортани
(в*естибулярный отдел* - 60,9%)

- неприятные ощущения, чувство инородного тела;
- постепенно нарастающие боли;
- иррадиация болей в уши;
- истощение организма (обусловлено тем, что больной ограничивает прием пищи из-за болей);
- дисфагия, поперхивание, кашель;
- затруднение дыхания, охриплость при распространении на средний отдел;
- увеличение лимфоузлов шеи

Клиника рака гортани
(средний отдел - 30-35%)

- **охриплость различной степени, вплоть до афонии;**
- **поперхивание;**
- **кашель;**
- **затруднение дыхания;**
- **регионарные метастазы выявляются крайне редко**

Клиника рака гортани
(*Подскладочный отдел* – 2-5%)

- затруднение дыхания
- кашель
- охриплость *(при распространении процесса на голосовые складки*)

Диагностика рака гортани

- непрямая ларингоскопия
- прямая микроларингоскопия
- фиброларингоскопия
- видеоларингостробоскопия
- цитологический
- гистологический
- рентген-томографический
- УЗИ лимфатических узлов шеи

Методы лечения

- хирургический
- лучевой
- комбинированный
- комплексный *(могут быть дополнены гормонотерапией, локальной СВЧ–гипертермией)*

Профилактика предраковых заболеваний и рака гортани

- повышение знаний врачей лечебной сети по вопросам профилактики и ранней диагностики злокачественных опухолей и формирование у них онкологической настороженности;
- обсуждение на научно-практических конференциях историй больных, при обследовании и лечении которых были допущены диагностические ошибки;
- совершенствование консультативно-диагностической помощи с целью ликвидации многоэтапного обследования при подозрении на рак;

Профилактика предраковых заболеваний и рака гортани

- внедрение в широкую практику комплекса диагностических методов ранней диагностики рака;
- санитарно-гигиеническое воспитание широких слоев населения;
- осуществление диспансеризации лиц, входящих в так называемую группу повышенного риска;
- лечение фоновых и предопухолевых состояний

Спасибо за внимание