Фоновые и предраковые заболевания шейки и тела матки

Кафедра акушерства и гинекологии
ассистент, к.м.н. Н.Л.Громыко

ПЛАН ЛЕКЦИИ

1. Фоновые и предраковые заболевания шейки матки
2. Миома матки
3. Гиперпластические процессы эндометрия

Патология шейки матки

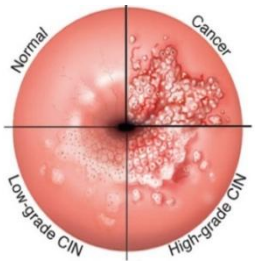

- Рак шейки матки – 3 место в структуре женской онкологической заболеваемости и смертности

Рак шейки матки — в большинстве случаев предотвратимое заболевание, развивающееся в результате **непроведения** своевременной диагностики и адекватного лечения предшествующих ВПЧ-ассоциированных цервикальных поражений.

Фоновые заболевания шейки матки

- изменения влагалищной части шейки матки, при которых сохраняется нормоплазия эпителия, т. е. происходит правильное митотическое деление эпителиальных клеток, их дифференцировка, созревание, эксфолиация

Фоновые заболевания шейки матки

- эктопия ЦЭ
- эктропион
- полип ЦК
- эндометриоз
- лейкоплакия без атипии
- эритроплакия
- цервициты
- истинная эрозия

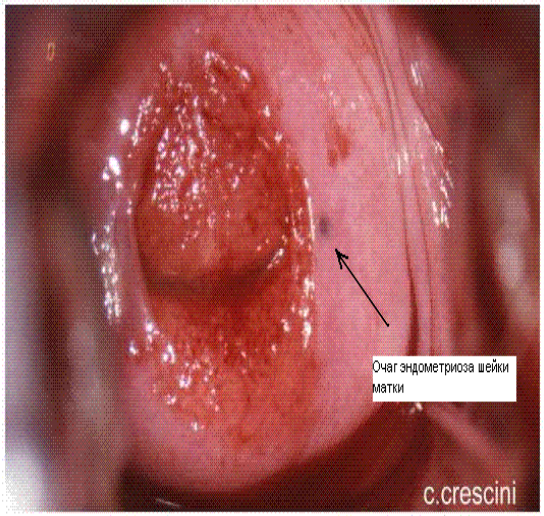

Предраковые заболевания - ДИСПЛАЗИИ шейки матки

- очаговые одиночные или множественные патологические процессы, при которых отмечается нарушение дифференцировки клеток эпителия в результате пролиферации с развитием различной степени атипии, не выходящее за пределы базальной мембраны

Этиология - ВИРУС ПАПИЛЛОМЫ ЧЕЛОВЕКА (99,7%)

В зависимости от степени онкогенного риска ВПЧ делятся на группы:

- - ВПЧ низкого онкогенного риска (6, 11, 42, 43, 44 и др.);
- - ВПЧ высокого онкогенного риска (16, 18, 31, 33, 35, 39, 45, 48, 51, 52, 58, 56, 59, 68).

Факторы риска развития патологии шейки матки

1. Воспалительные заболевания гениталий
2. Травматические повреждения шейки матки, возникшие после родов или абортов.
3. Гормональные нарушения.
4. Иммунные нарушения.
5. Сексуальная активность.
6. Инволютивные (возрастные) изменения половых органов, снижение резистентности организма,
7. Использование комбинированных оральных контрацептивов с повышенным содержанием гестагенов
8. Курение.
9. Наследственный фактор

Прогрессия цервикальных интраэпителиальных поражений

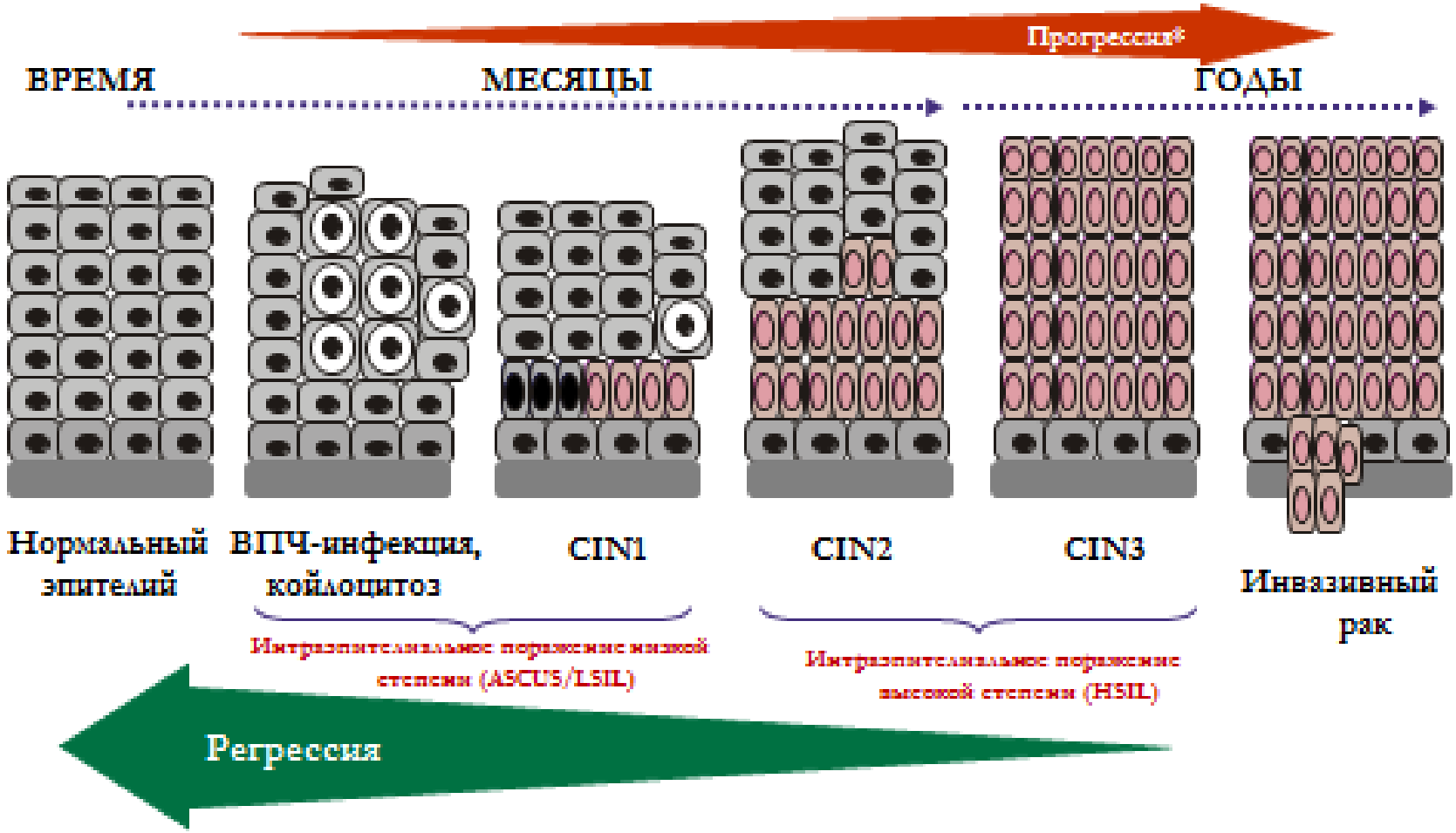

* Рак появляется с интеграцией мутаций ДНК.
CIN = цервикальная интраэпителиальная неоплазия; ASCUS = атипичные плоские клетки неясного значения

Bond EM. *Clin Microbiol Rev* 2003; 16:1-17;
Solomon D, *et al. JAMA* 2002; 287:2114-2119.

Основные методы обследования

- **Анамнез и гинекологическое исследование**

При визуальном осмотре обращают внимание на поверхность шейки, цвет, рельеф, форму наружного зева, характер секрета цервикального канала и влагалища, различные патологические состояния (разрывы, эктопия, выворот слизистой)

Основные методы обследования- **Цитологический метод исследования**

— это метод, заключающийся в микроскопическом исследовании мазков, полученных с поверхности шейки матки. (окраска по Романовскому–Гимзе, Паппенгейму, Папаниколау, флюоресцентная микроскопия)

Результат зависит от забора материала.

а

б

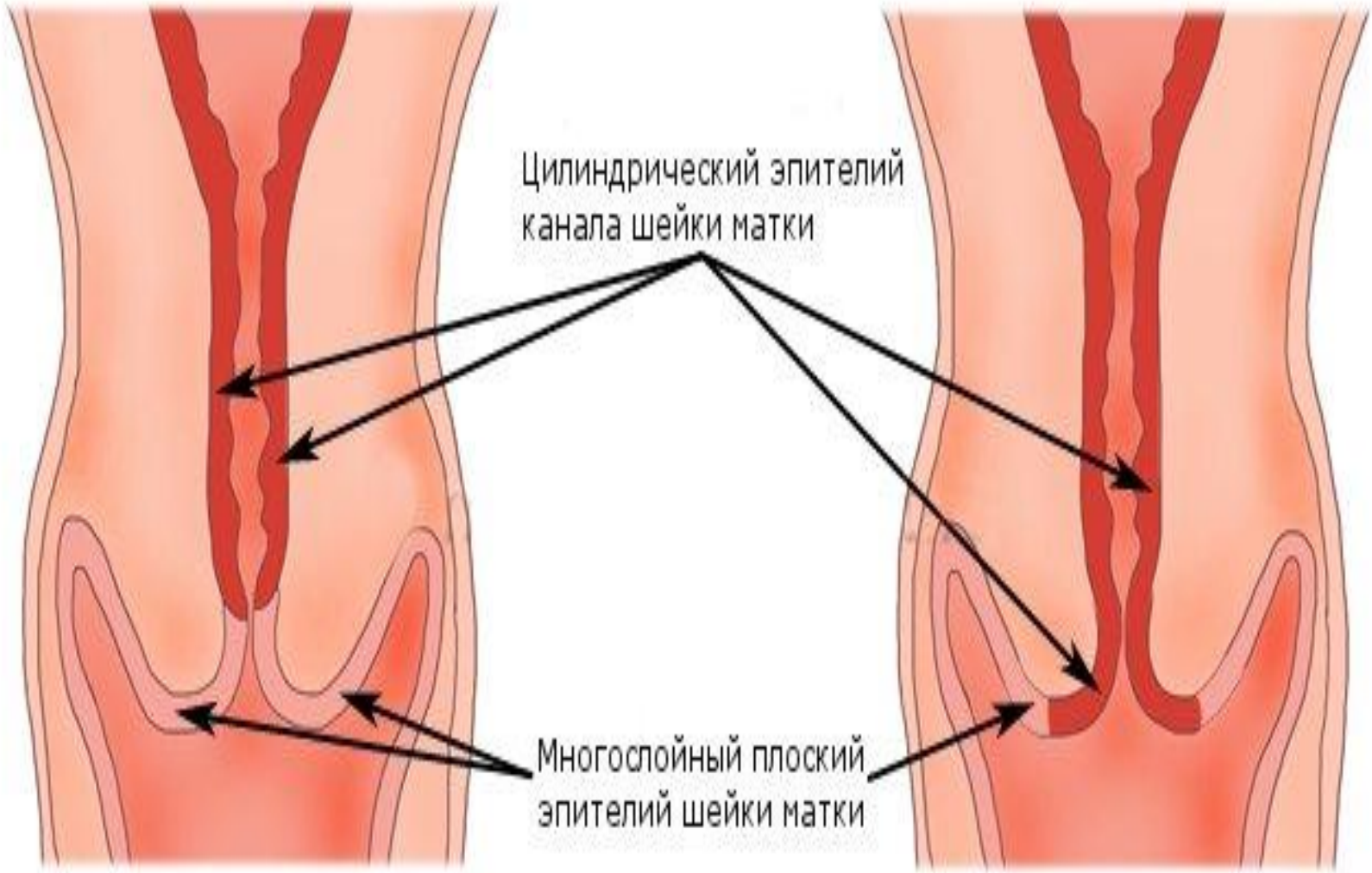

В норме

При эктопии шейки матки

Жидкостная цитология

Преимущества метода жидкостной цитологии:

- В контейнер попадает весь материал, взятый щеточкой
- Из одного контейнера можно приготовить несколько препаратов
- Тонкослойные препараты удобны для микроскопии
- Клетки сохраняют морфологические, молекулярно-биологические свойства
  - можно уточнить характер поражения без повторного гинекологического обследования (любое молекулярно-биологическое исследование)
- Длительный срок хранения исследуемого материала

PAP-тест- цитологическое исследование с окраской по Папаниколау

Основные методы обследования

- **Кольпоскопия**

Простая кольпоскопия — осмотр шейки матки после удаления отделяемого с ее поверхности без использования медикаментозных средств.

Расширенная кольпоскопия проводится после нанесения на влагалищную часть шейки матки 3%-ного раствора уксусной кислоты, 2%-ного раствора Люголя

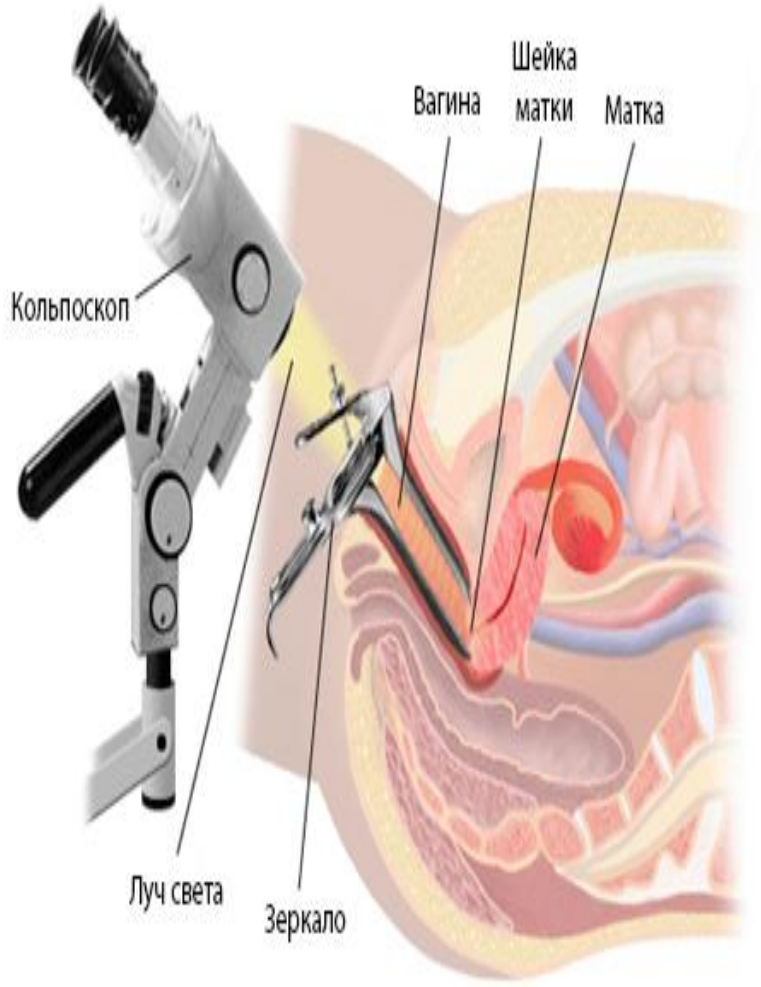

Основные методы обследования

- **Гистологическое исследование**

Забор материала проводится под контролем кольпоскопического исследования в зоне выраженной патологии. Биоптат сохраняют в 10%-ном растворе формалина и в таком виде отправляют для гистологического исследования.

Дополнительные методы обследования

1.Бактериоскопическое и бактериологическое исследование отделяемого цервикального канала и влагалища.
2. Соскоб цервикального канала
3. Молекулярно-биологическая диагностика генитальных инфекций (**ПЦР** качественная и количественная).

ВПЧ тестирование

- 1. **Качественное определение ВПЧ ВКР** (высокоонкогенного риска).
- 2. **Количественная оценка вирусной нагрузки**: количество вируса более 10*5 ГЭ на 100 тыс кл – клинически значимая и ассоциирована с повышенным риском развития тяжелой дисплазии.

По Папаниколау	Дисплазия,1953	ЦИН (CIN),1968	Система Бетесда 2001
Класс 1	**норма**	**норма**	**NILM**
Класс 2	**воспаление**		**ASCUS**
Класс 3	**Легкая дисплазия**	**CIN I**	**LSIL** (Low-grade Squamous Intraepithelial Lesion)
	Умеренная дисплазия	**CIN II**	**HSIL** (High-grade Squamous Intraepithelial Lesion)
	Тяжелая дисплазия	**CIN III**	
Класс 4	**Карцинома *in situ***		
Класс 5	**Инвазивный рак**	**рак**	**Инвазивный рак**

МЕТОДЫ ЛЕЧЕНИЯ ПАТОЛОГИИ ШЕЙКИ МАТКИ

- **Медикаментозное лечение**

- **Хирургическое лечение**

1. Деструктивные методы
2. Радикальные хирургические вмешательства

Медикаментозное лечение

- Антибактериальная и противовирусная терапия при наличии воспалительного процесса во влагалище и на шейке матки в зависимости от выявленного возбудителя.
- Гормонотерапия при обнаружении дисгормонального характера нарушений с использованием комбинированных оральных контрацептивов, гестагенов.
- Использование иммуномодулирующих и интерферонстимулирующих препаратов.
- Коррекция нарушений биоценоза влагалища и кишечника.

Методы деструкции

- *Диатермоэлектрокоагуляция* — деструкция электрическим током, который вызывает термическое расплавление тканей
- *Криодеструкция* основана на применении низких температур. Холодовой агент — жидкий азот.
- *Химическая деструкция*

Для лечения доброкачественных процессов шейки матки нерожавшим женщинам применяют **солковагин** — водный раствор, который содержит азотную, уксусную, щавелевую кислоты и цитрат цинка.

Хирургические методы

- ***<u>Радиоволновая деструкция</u>*** основана на превращении в тканях световой энергии в тепловую, которая разрушает ткани в точке воздействия путем коагуляции и одновременного испарения.

«СУРГИТРОН»

Радикальные хирургические вмешательства

- Конусовидная ампутация шейки матки по Штурмдорфу

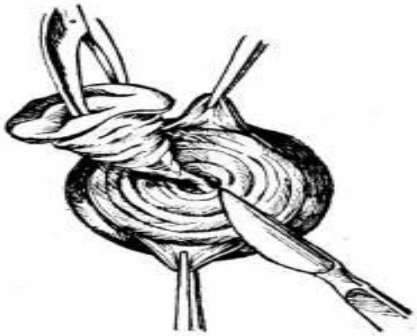

Рис. 50. Конусовидная ампутация шейки матки. Удаление части шейки матки

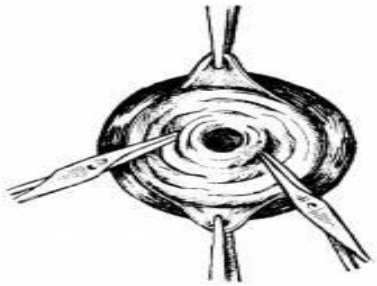

Рис. 51. Конусовидная ампутация шейки матки. Отсепаровка слизистых цервикального канала и шейки матки

- Клиновидная ампутация шейки матки по Шредеру

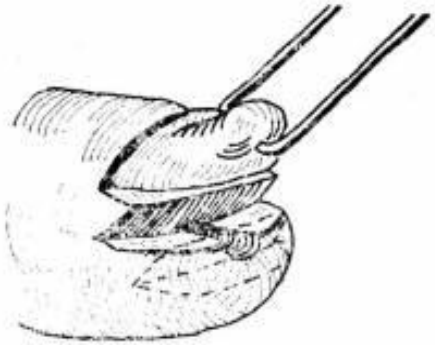

Рис. 43. Клиновидная ампутация шейки матки. Иссечение тканей передней губы шейки матки

Рис. 44. Клиновидная ампутация шейки матки. Начало сшивания слизистой цервикального канала и влагалищной части шейки

Лечение дисплазий шейки матки

- Дисплазия шейки матки слабовыраженная (CIN 1, LSIL) – **медикаментозное лечение**
- наблюдение: цитологический контроль на атипичные клетки через 12 и 24 месяца.
- ВПЧ тестирование через 12 месяцев.
- Кольпоскопия через 12 месяцев,

Лечение дисплазий шейки матки

- Дисплазия шейки матки умеренная (CIN 2, HSIL) – **хирургическое лечение**, удаление патологического участка в пределах здоровых тканей – эксцизионные процедуры.

Лечение дисплазий шейки матки

- Дисплазия тяжелой степени (CIN 3, CIS, HSIL) – консультация онколога.
- Только эксцизионные процедуры (петлевая эксцизионная процедура или ножевая конизация, ампутация шейки матки).

- **ЛЮБОЙ СЛУЧАЙ РАКА – ЭТО УПУЩЕННАЯ ВОЗМОЖНОСТЬ ДИАГНОСТИКИ И ЛЕЧЕНИЯ CIN**

МИОМА МАТКИ

Миома матки

- –доброкачественная, моноклональная, хорошо отграниченная гормоночувствительная опухоль, состоящий из фенотипически измененных гладкомышечных клеток миометрия

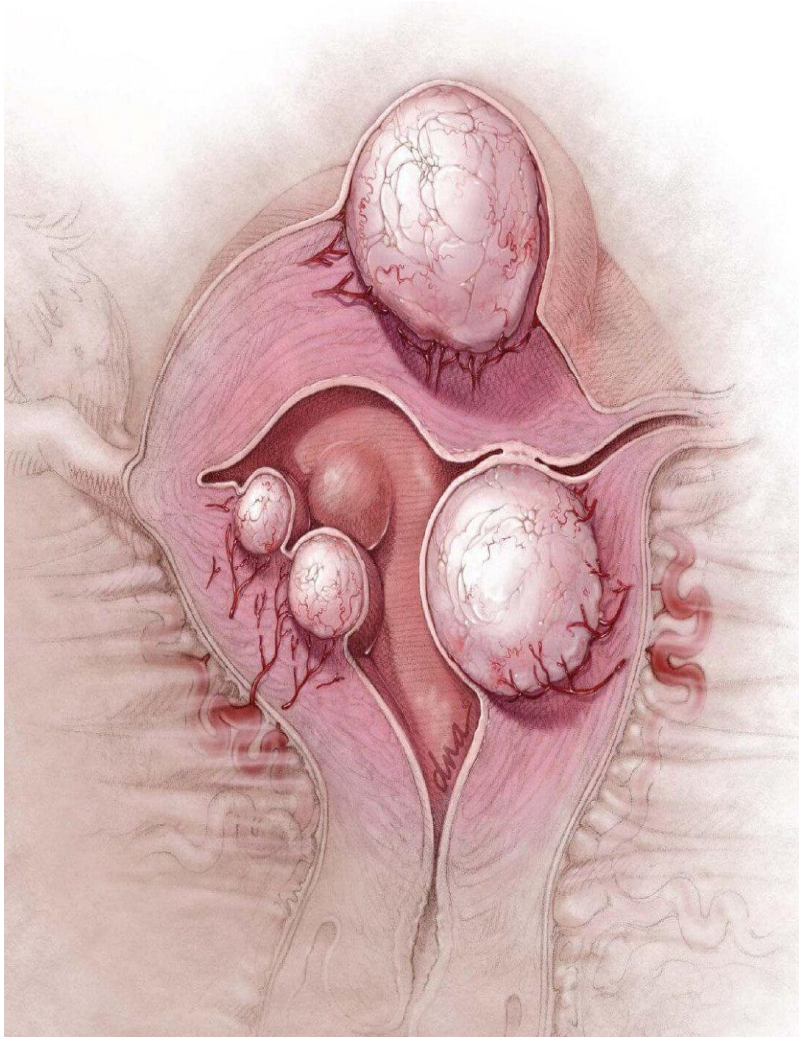

Распространенность заболевания

- 70-80% женщин к 50 годам,

у 25-35 % женщин –симптомное течение

- 30-35% женщин репродуктивного возраста
- Увеличение частоты выявления в раннем возрасте (в последние годы выявление миомы до 30 лет увеличилось с 2% до 12%)

Факторы риска развития ММ

Большое количество менструальных циклов

Раннее менархе

Поздняя менопауза

Отсутствие родов

Травматизация миометрия

В родах при инструментальных вмешательствах

При абортах

При воспалительных заболеваниях

Факторы риска развития ММ

Экстрагенитальная патология

Генетическая предрасположенность

Заболевания ЩЖ

Сахарный диабет

Заболевания ССС

Ожирение

ПАТОГЕНЕЗ МИОМЫ

Роль половых гормонов

Роль ростовых факторов

Роль генных мутаций

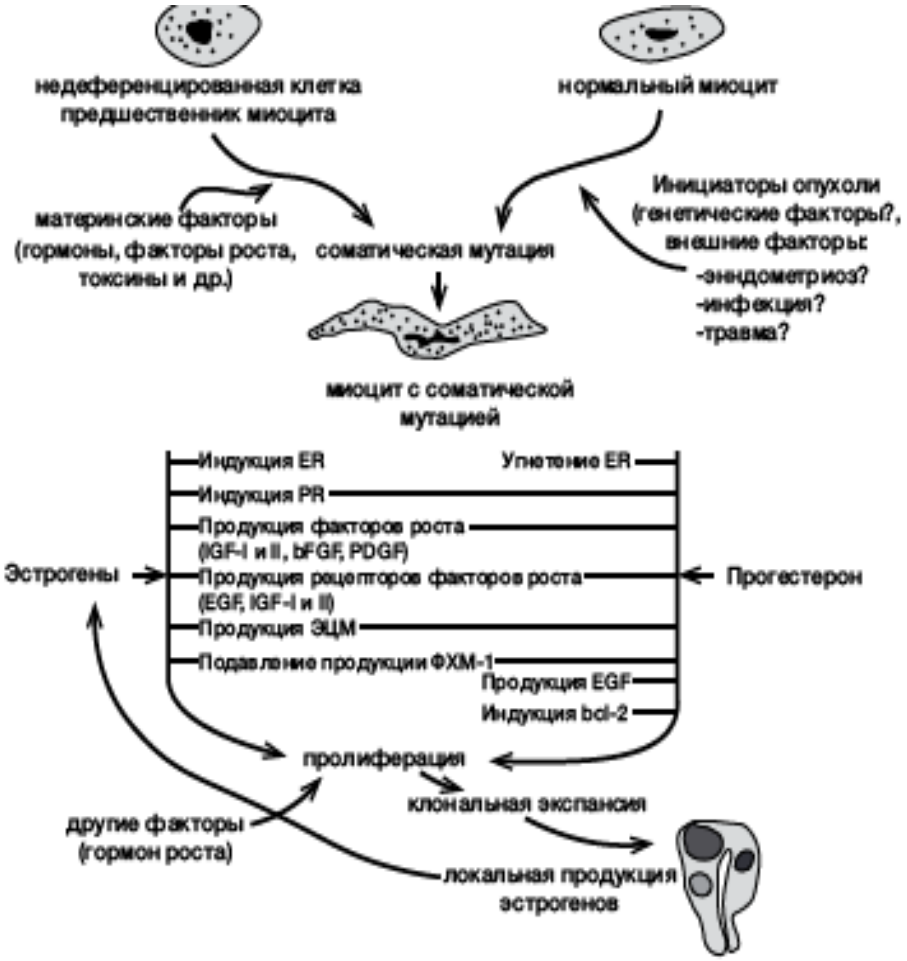

ИНИЦИАТОР РОСТА ОПУХОЛИ НЕИЗВЕСТЕН!!

Сочетанное действие Э и П

ЭСТРОГЕНЫ

- Повышают экспрессию ПР
- Являются основным митогенным фактором ММ

ПРОГЕСТЕРОН

- Повышает пролиферацию гладкомышечных клеток
- Увеличивает объем экстрацеллюлярного матрикса
- Способствует гипертрофии гладкомышечных клеток

Классификация миом по типу расположения узлов

интрамуральная
субмукозная
субсерозная

в теле матки
в шейке матки

одиночная
множественная

Классификация миом:

- Небольшая миома – узел до 5 см
- Большая миома - узел более 5 см (матка более 12 нед)

- Неосложненные формы
- Осложненные формы:

Нарушение питания и некроз миоматозного узла

Перекрут ножки миоматозного узла

Рождающийся миоматозный узел

<u>Быстрый рост миомы</u>: более 4 недель в год

КЛИНИЧЕСКИЕ ПРОЯВЛЕНИЯ МИОМЫ МАТКИ[2,3]

- Интенсивные и длительные менструальные и межменструальные кровотечения
- Боль внизу живота (иногда очень сильная)
- Анемия
- Сдавливание мочевого пузыря и кишечника
- Частые мочеиспускания или дискомфорт при мочеиспускании
- Запоры
- Увеличение размера живота
- Влияние на детородную функцию и течение беременности

КАК ПРАВИЛО, МИОМА МАТКИ НЕ НЕСЕТ УГРОЗЫ ЖИЗНИ, НО ОНА ЗНАЧИМО СНИЖАЕТ ЕЕ КАЧЕСТВО

- Боль, утомляемость
- Сексуальный дискомфорт
- Низкая самооценка
- Тревожность

ВСЕ ЭТО НЕРЕДКО РАЗРУШАЕТ ЖИЗНЬ ЖЕНЩИНЫ...

Диагностика

- Анамнез
- Общий осмотр
- Гинекологический осмотр

УЗИ органов малого таза, в т.ч. эхогистерография и цветовое допплеровское картирование

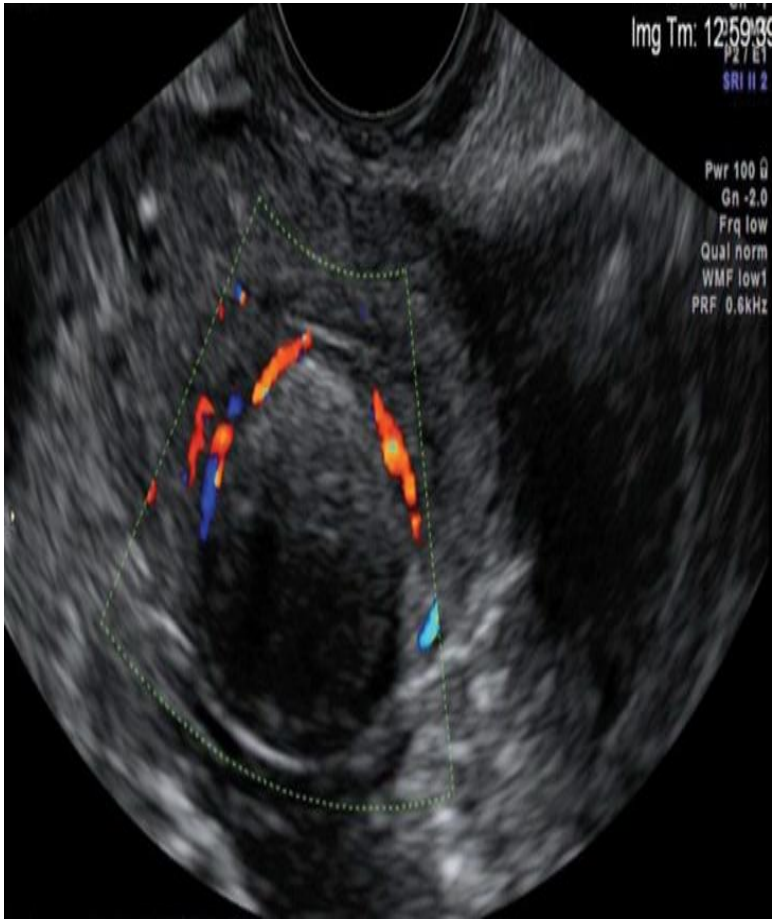

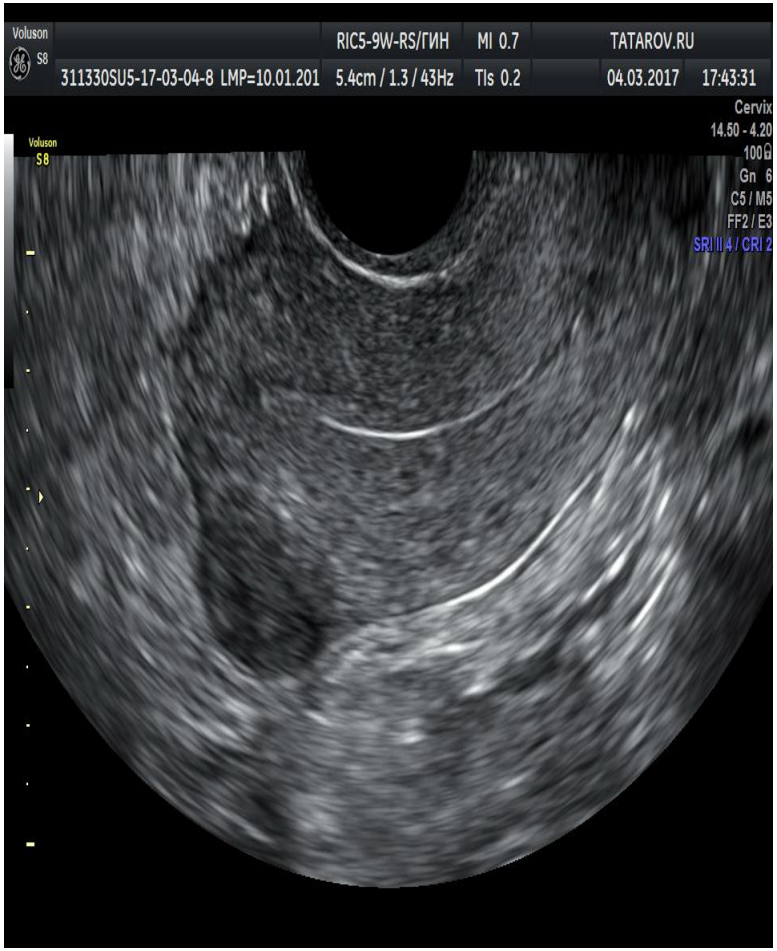

Гистерорезектоскопия

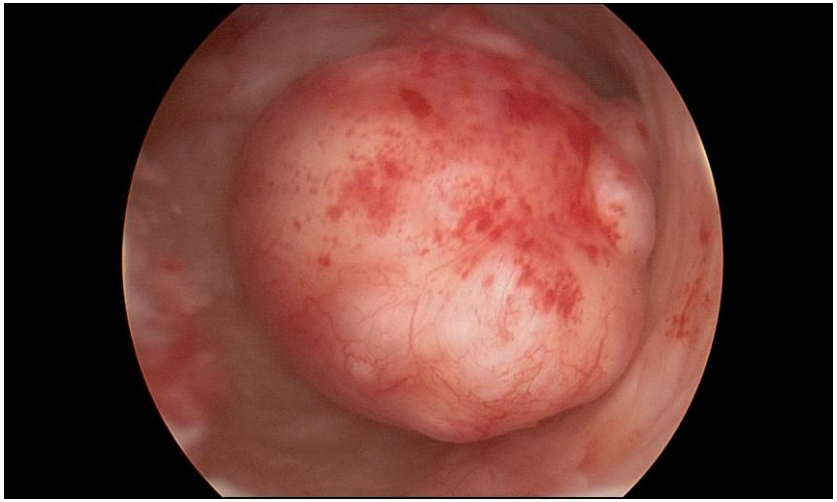

Спиральная компьютерная томография и магнитно-резонансая томография

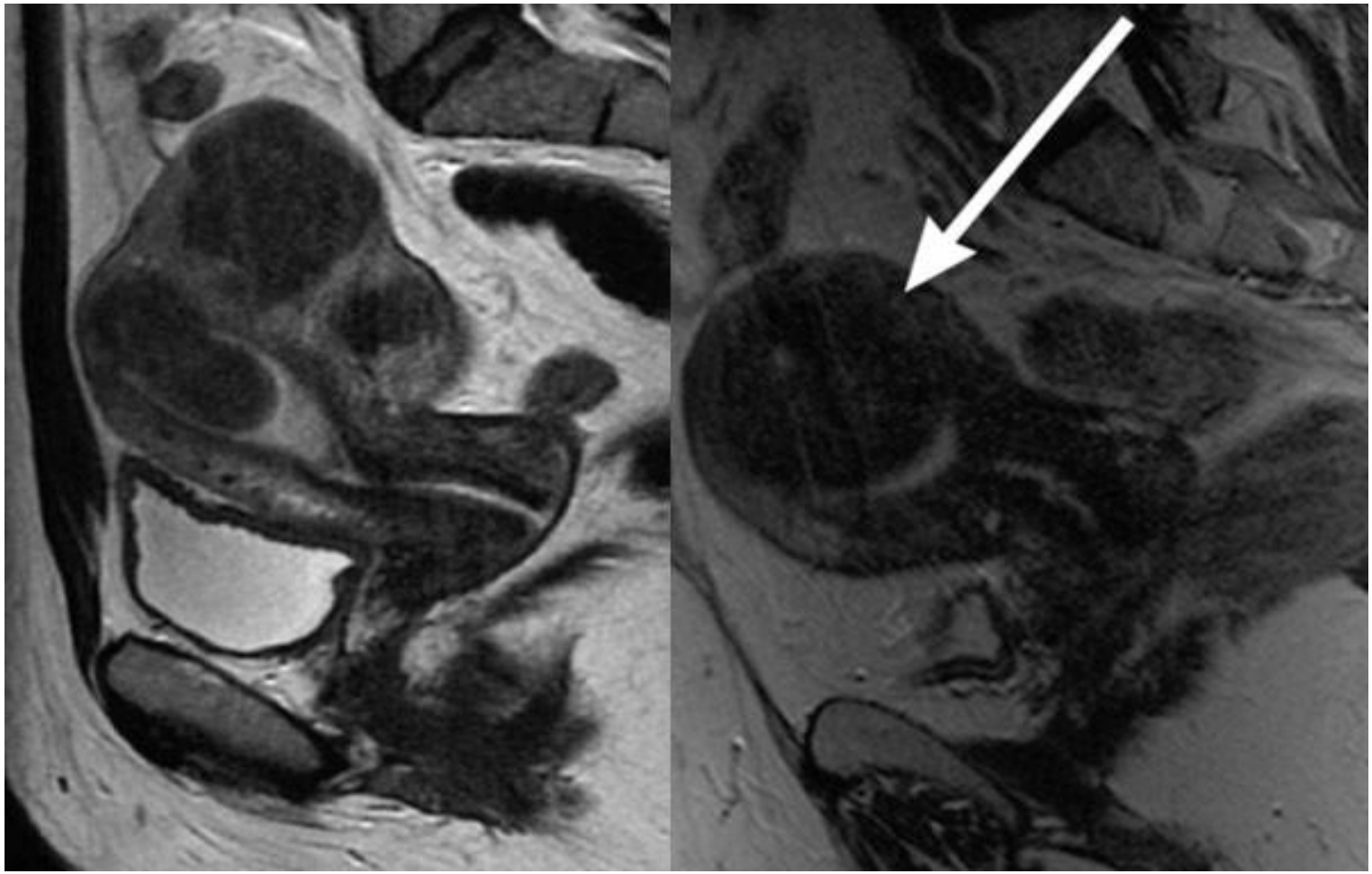

Тактика ведения пациенток с миомой матки

- 1. Наблюдение и мониторинг
- 2. Медикаментозная терапия
- 3. Хирургическое лечение

Зависит от:

Возраст женщины

Репродуктивные планы

Сопутствующая патология

Симптоматика миомы

Размер и расположение узла

Хирургическое лечение (показания)

- Анемизирующие кровотечения
- Хроническая тазовая боль
- Нарушение функции соседних органов
- Большой размер опухоли (более 12 нед берем матки)
- Быстрый рост опухоли
- Рост опухоли в постменопаузе
- Подслизистый узел
- Нарушение репродуктивной функции, бесплодие

Виды хирургического лечения

Радикальное:

Субтотальная гистерэктомия (ампутация матки)

Тотальная гистерэктомия (экстирпация матки)

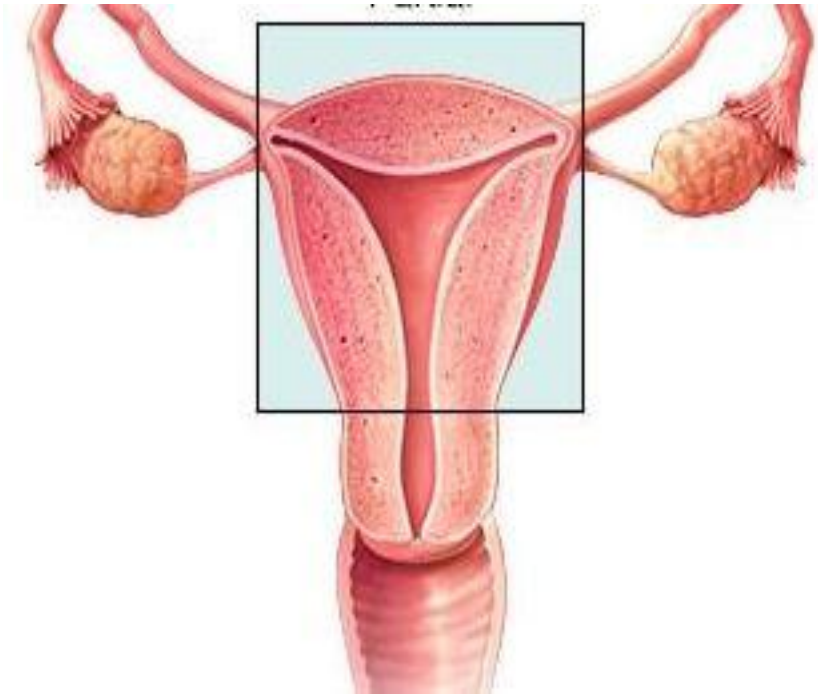

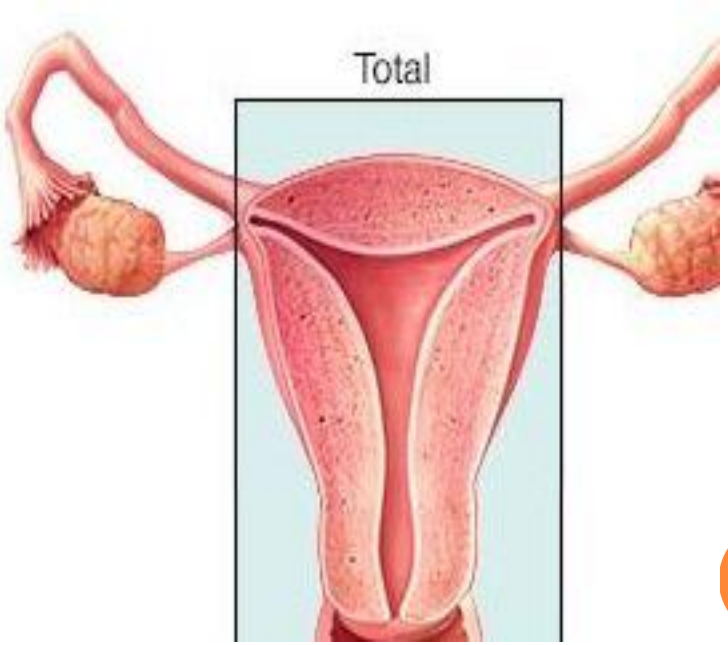

Виды хирургического лечения

<u>Органосохраняющее</u>

Консервативная миомэктомия

Оперативные доступы:

Лапаротомический

Гистероскопический

Влагалищный

Лапароскопический

Малоинвазивные виды лечения

- **Эмболизация маточных артерий – эндоваскулярное введение эмболизирующего вещества в сосуд, питающий миоматозный узел, с последующим развитием некроза узла.**

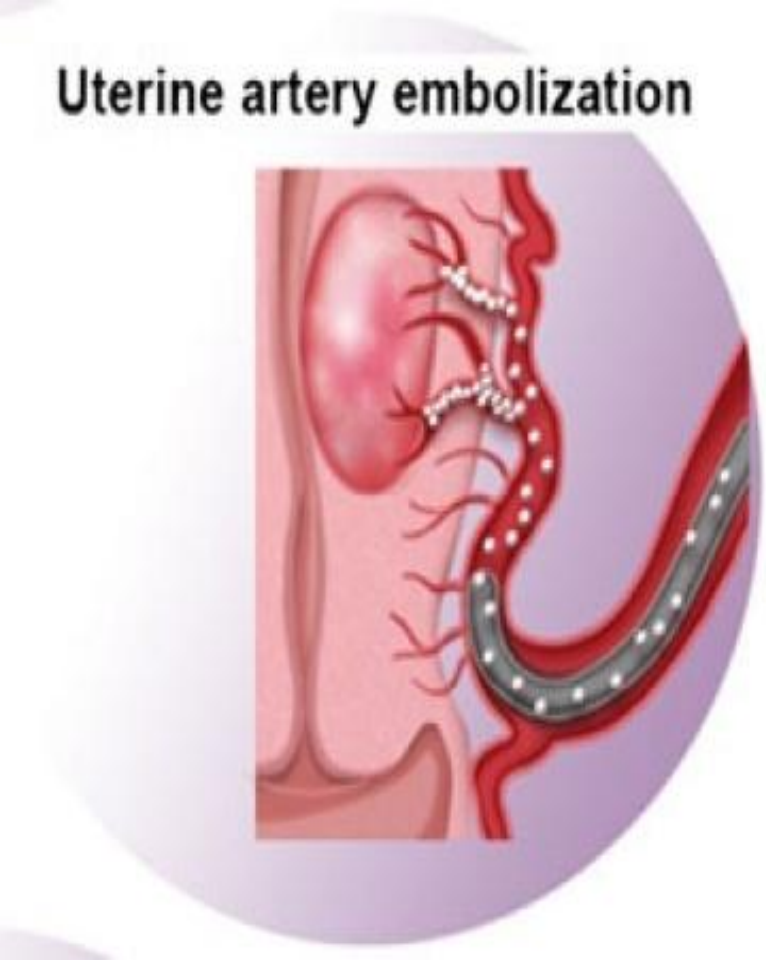

Малоинвазивные виды лечения

- **Фокальная ультразвуковая аблация миоматозных узлов (MRgFUS)- воздействие высокоинтенсивным фокусированым ультразвуком под контролем МРТ. В узел развивается «сухой некроз», фиброз, регресс размеров узла.**

Медикаментозная терапия

- **<u>Для решения задач:</u>**

Устранение симптоматики (менометроррагии).

Уменьшение размеров узла.

Предотвращение рецидивов в послеоперационном периоде.

Для сохранения фертильности.

У женщин, близких к менопаузе и которым противопоказано оперативное лечение

Медикаментозное лечение миомы:

- Агонисты Гн-РГ – лейпрорелин («Луприд»), диферелин, бусерилин
- Селективные модуляторы рецепторов прогестерона- улипристала ацетат («Эсмия»)
- Антагонисты прогестерона - мифепристон («Гинестрил»)

Агонисты ГНРГ

- вызывают регресс миомы, уменьшают объемы матки и кровотечения
- НО! не могут использоваться длительно в силу значительной гипоэстрогении

Антигестагены и Селективные модуляторы РП

- оказывают антигестагенное действие в случае повышенной активности прогестерона (прогестерон-зависимая ММ) и прогестагенное действие при недостатке прогестерона и избыточной активности эстрогена (эстроген-зависимые ММ).
- снижают ангиогенез в опухоли, снижают экспрессию факторов роста, повышают продукцию факторов апоптоза

1 раз в день 3 месяца;
Допускается 4 курса

1раз в день 3 месяца

ПАТОЛОГИЯ ЭНДОМЕТРИЯ

Гиперпластические процессы эндометрия

- — нефизиологическая пролиферация эндометрия, сопровождающаяся структурной перестройкой его железистого и в меньшей степени стромального компонентов

Классификация по ВОЗ (1994)

- 1. Гиперплазия без атипии:

- простая

-сложная

Фоновые 8-10% риск

- 2. Гиперплазия с атипией:

-простая

-сложная

Предраковые 30-50% риск

К предраковым процессам эндометрия относят:

- атипическую гиперплазию эндометрия и аденоматозные полипы в любом возрасте;
- рецидивирующую железистую гиперплазию эндометрия на фоне нейроэндокринных расстройств и нарушений обмена веществ в любом возрасте;
- железистую гиперплазию эндометрия, впервые обнаруженную в постменопаузе

Этиопатогенез патологии эндометрия

Основа патогенеза – избыточная стимуляция клеток эндометрия эстрогенами при недостаточном воздействии прогестерона

Патогенез гиперплазии эндометрия

- ановуляция и дефицит прогестерона;
- нарушение процессов пролиферации;
- подавление процессов апоптоза;
- нарушение рецепторного аппарата эндометрия

Факторы риска

- **Хроническая ановуляция** (перименопауза, СПКЯ)
- **Ожирение** (избыточное образование эстрогенов из андрогенов в жировой ткани)
- **Эстроген-продуцирующие опухоли яичников**
- **Лекарственно-индуцированная** стимуляция эндометрия (тамоксифен, МГТ эстрогенами)
- Инфекция, иммуносупресия и др.

Клинические проявления

- маточные кровотечения по типу мено- или метроррагии (от умеренных до профузных)

- PALM-COEIN

Диагностика патологии эндометрия

- Анамнез, гинекологический осмотр
- **Ультразвуковое сканирование:**

толщина эндометрия (срединное М-эхо). При нормальном менструальном цикле она постепенно увеличивается с 3–4 мм в 1-й фазе до 12–15 мм во 2-й.

неоднородность структуры эндометрия

- В постменопаузе М-эхо в норме не более 4-5 мм.

ГИСТЕРОСКОПИЯ+РДВ ЦК и ПМ

- «Золотой стандарт» **Гистероскопия и раздельное диагностическое выскабливание слизистой цервикального канала и полости матки с последующим гистологическим исследованием**

- Чувствительность метода 70-97%

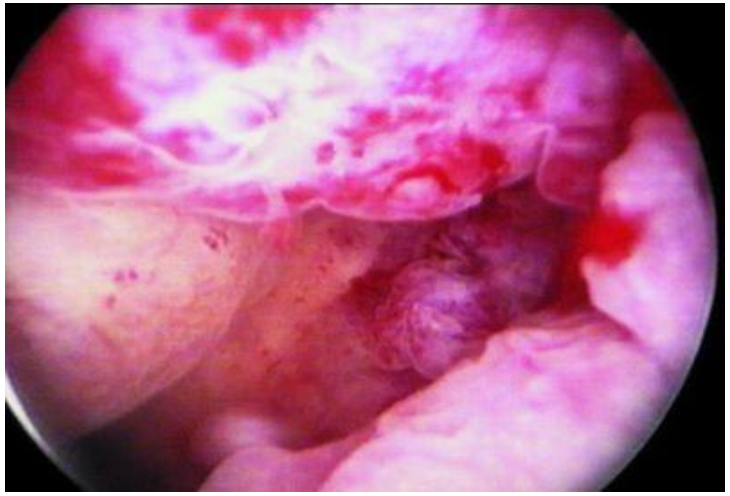

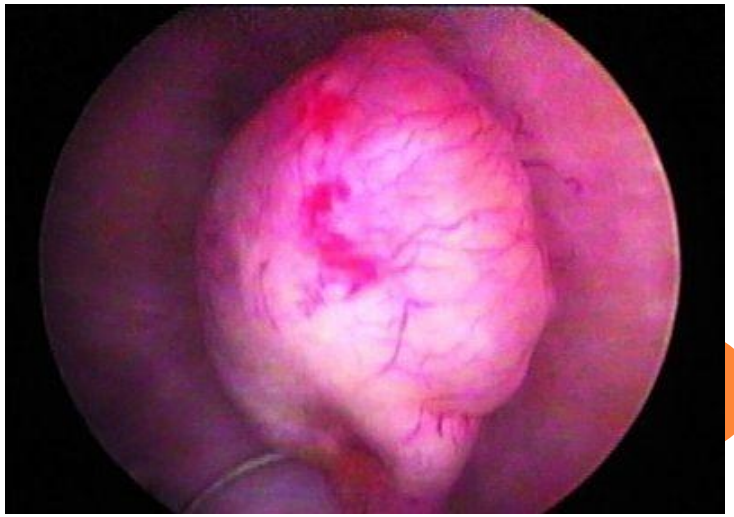

Лечебная тактика при ГЭ

Без атипии

КОНСЕРВАТИВНОЕ ЛЕЧЕНИЕ:

- Гестагены
- Комбинированные оральные контрацептивы
- ВМС-ЛНГ
- Агонисты ГнРГ
- Снижение веса, метформин

С атипией

ОПЕРАТИВНОЕ ЛЕЧЕНИЕ:

гистэрэктомия

* У молодых женщин с нереализованной репродуктивной функцией – консервативное лечение (высокие дозы гестагенов, гистологический контроль)

Полип эндометрия

- Опухолевидные образования эндометрия, образующиеся в рез-те пролиферации базального слоя эндометрия и окружающей стромы
- **(не входят в классификацию ГЭ)**

Виды полипов эндометрия

- **железистый** (преобладает железистый компонент над стромальным)
- **железисто-фиброзный** (преобладает стромальный компонент над железистым);
- **фиброзный** (характеризуется наличием единичных желез и стромой из фиброзной ткани);
- **аденоматозный** (характерно обилие желез со структурной перестройкой).

Лечебная тактика при полипах эндометрия

- Гистероскопическая резекция полипа с гистологическим исследованием:

Железистые полипы на фоне гиперплазии Э – гормональное лечение

Фиброзные полипы на фоне секреторного эндометрия- наблюдение

Аденоматозные полипы – тактика как при гиперплазии с атипией

Тема СУРС

- Малоинвазивные методы лечения миомы матки: показания, противопоказания, принципы лечения